THESIS MUNICH 1966

Das Panaritium und seine Komplikationsmöglichkeiten

Rainer Häffele

LANE MEDICAL LIBRARY
STANFORD UNIVERSITY
300 PASTEUR DRIVE
PALO ALTO, CALIF.

Aus dem Berufsgenossenschaftlichen Unfallkrankenhaus
Murnau/Obb.
Chefarzt: Prof.Dr.med.A. Lob

Das Panaritium und seine Komplikationsmöglichkeiten

Inaugural-Dissertation

zur Erlangung der Doktorwürde in der gesamten Medizin
verfaßt und
einer Hohen Medizinischen Fakultät
der Ludwig-Maximilians-Universität zu München

vorgelegt von
Rainer Häffele
aus Karlsruhe

1966
München

Mit Genehmigung der Medizinischen Fakultät
der Universität München

Berichterstatter:	Prof. Dr.A. Lob
Mitberichterstatter:	Prof. Dr.R. Zenker
Dekan:	Prof. Dr. M. Kiese

Tag der mündlichen Prüfung: 13. 12. 1966

M E I N E M L I E B E N V A T E R

IN DANKBARKEIT

ZU S E I N E M 72.G E B U R T S T A G

G E W I D M E T

Digitized by the Internet Archive
in 2026

https://archive.org/details/IA40154016_0184

Inhaltsverzeichnis

		Seite
Einleitung		7
Begriffsbestimmung		7
Häufigkeit		8
Erreger		11
Anatomie		13
Einteilung der Panaritien		14
Panaritien bei allgemeinen Krankheiten		20
Behandlungsmethoden	a. allgemein	21
	b. speziell	23
Komplikationsmöglichkeiten der Panaritien		31
Eigene statistische Angaben		34
Zusammenfassung		68
Literaturverzeichnis		70

Drei Viertel aller Verletzungen betreffen Hände und Finger. Unter den als berufliche Unfallfolge anzuerkennenden machen sie die Hälfte aus und davon wiederum führt die Hälfte zur Unfallentschädigung (G o l d h a h n).
Es muß deshalb nicht nur die Chirurgie ein Interesse daran haben, sondern auch im Sinne einer gesunden Volkswirtschaft liegen, diesen Verletzungen - im besonderen den komplikationsträchtigen infizierten - eine besondere Aufmerksamkeit zu schenken.

Begriff und Worterklärung

Diejenigen unspezifischen Entzündungen der Finger, die infolge des besonderen anatomischen Aufbaues der Finger einen charakteristischen, typischen Verlauf nehmen, der sich von Entzündungen anderer Lokalisation wesentlich unterscheidet und daher auch andere therapeutische Gesichtspunkte erfordert, werden unter dem Begriff des P a n a r i t i u m zusammengefaßt (P o h l).
Im weiteren Sinne werden dann von manchen Autoren (S a e g e s s e r, zur V e r t h u.a.) auch die eitrigen Entzündungen der Hohlhand sowie der Zehen dem Panaritium zugerechnet.
L e h m a n n hingegen möchte den Begriff Panaritium nur auf die subkutane Eiterung an der Fingerbeugeseite angewandt wissen.

Über die Erklärung des Wortes Panaritium bestehen zwei Ansichten: nach L e x e r ist es eine Verbildung des aus dem Griechischen kommenden lateinischen Wortes paronychium, das über paranycium und paranicium über panaricium zum deutschen Panaritium wurde, während K o c h und zur V e r t h den Begriff von pan(n)us = Drüse, Geschwulst und reo = fließen, sich herum-legen, also wörtlich eine sich um den Finger legende Geschwulst, was mit dem deutschen "Umlauf" vortrefflich übereinstimmt, herleiten. Der volkstümliche Ausdruck "Fingerwurm" dürfte von dem wurmähnlichen Aussehen der sich oftmals im Verlauf der Erkrankung abstoßenden Beugesehne herrühren.

Häufigkeit

Angaben über die Häufigkeit der Panaritien finden wir bei P r i n z i n g . Nach seinen Untersuchungen erkranken von 1000 Personen jährlich 7 an einem Panaritium. Die Sammelstatistiken der preußischen Armee vor dem Jahre 1914 ergeben ähnliche Zahlen (zur V e r t h). Nach L e x e r erkranken in Deutschland mindestens eine halbe Million Menschen jährlich an einem Panaritium. Zur V e r t h , einer der besten Kenner des Panaritium, erklärt, daß an den Folgen eines Sehnenscheidenpanaritium prozentual ebensoviele Menschen sterben, wie an Appendicitis. Nach einer Statistik H i l l s gehen 7 - 9 % völliger Erwerbsunfähigkeit infolge Unfalls auf Handinfektionen zurück. In gleichem Sinne spricht die

österreichische Unfallstatistik von B ö h l e r, die für 34,2 % aller Hand- und Fingerverletzungen dauernde Erwerbsminderung angibt. Eine schweizer Statistik schließlich zeigt, daß die Summe aller Renten für Hand- und Fingerverletzungen die Hälfte der Renten überhaupt überschreitet (zit. nach G o l d h a h n).

Die Hand ist wie kein anderes Organ des menschlichen Körpers Verletzungen ausgesetzt, die sowohl mechanischer, chemischer oder thermischer Natur sein können. Nahezu alle erdenklichen traumatischen Gewebsschädigungen des täglichen Lebens und der Berufsarbeit können Ausgangspunkt der Infektion sein. Dabei sind weniger die schweren Verletzungen mit erheblichen anatomischen Zerstörungen gefahrvoll, als gerade die "harmlosen", unbedeutenden "Bagatellverletzungen", wie Holz-, Glassplitterverletzungen, Stich-, Riß-, Bißwunden etc., die häufig übersehen werden (H a r t m a n n , S a e g e s s e r u.a.), wobei es dann allein durch die zeitliche Verzögerung des Behandlungsbeginns zu schwerwiegenden Folgen, die bis zum teilweisen oder vollständigen Funktionsausfall, zu unnötigen Verstümmelungen mit all den schweren Begleiterscheinungen, zu langem Arbeitsausfall, möglicherweise Berufsunfähigkeit und der Notwendigkeit des Arbeitsplatzwechsels kommen kann. Mit Recht weist deshalb L o b darauf hin, daß die Frage, ob eine Bagatellverletzung oder eine <u>schwere</u> Verletzung vorliegt, erst durch den späteren Verlauf entschieden werden kann. Als

Beispiel führt er eben die harmlose Stichverletzung des Fingers an, die zunächst wie eine Bagatellverletzung aussieht, aber durch die nachfolgende Infektion zu einem Panaritium, zur Fingerversteifung, ja zur Versteifung eines Handgelenkes oder eines Armes führen kann.

Eine sehr große Rolle bei der Häufigkeit der Panaritien spielt weiterhin der Beruf. Panaritien müssen bei den Berufsgruppen am häufigsten sein, die Fingerverletzungen am meisten ausgesetzt sind und bei denen diese Verletzungen am sichersten mit virulenten Keimen in Berührung kommen (zur V e r t h). Schlosser, Mechaniker und Tischler stellen nach zur V e r t h den größten Prozentsatz der Panaritiumkranken. Die zahlreichen kleinen Berufsverletzungen sind dafür die einleuchtende Erklärung. Dann folgen Hausfrauen, Köchinnen, Hausmädchen und werktätige Frauen.
Fleischer werden häufig von schweren Panaritien befallen (K l a p p / B e c k u.a.). Von französischen Autoren wurde die Gefährlichkeit des Fischer-Panaritium beschrieben, bei dem häufig mechanische, chemische und thermische Schädigungen zusammen der bakteriellen Infektion den Weg bahnen. P e i s e r beschrieb erstmals das Melker-Panaritium, bei dem durch die Rhagaden der harten Arbeitshände die feinen Härchen des Kuheuters in die Tiefe gerieben werden und dort entzündliche Prozesse hervorrufen. S t u c k e berichtet über das Zuckerrübenpanaritium, eine toxische Infektion durch ein in der

Zuckerrübe enthaltenes Zellgift, das Saponin. Bei Bierbrauern scheinen neben den Bakterien auch noch Gärungsstoffe eine Rolle bei der Pathogenese des Panaritium zu spielen (B a y e r). Erwähnt sei noch das Panaritium der Ärzte und des ärztlichen Hilfspersonals, das seinem Wesen nach eine lymphangitische Infektion darstellt, die meist sehr stürmisch verläuft, da es sich um Keime handelt, die durch Menschenpassage hochvirulent geworden sind.

Auch die Jahreszeit scheint einen gewissen Einfluß auf die Häufigkeit des Panaritium zu besitzen: so berichtet H u e t e r von einer Zunahme der panaritiellen Erkrankungen zur Herbst- und Winterszeit, da hier offensichtlich eine Begünstigung der Entstehung von Hautrissen und Schrunden gegeben ist.

Bakteriologie

Die Eitererreger der Panaritien unterscheiden sich nicht grundsätzlich von den Erregern anderer Eiterungen. In der überwiegenden Mehrzahl sind es Staphylokokken und Streptokokken, die entweder getrennt oder als Mischinfektion auftreten. P o h l fand bei 560 untersuchten Patienten 440 durch Staphylokokken und nur 24 durch Streptokokken verursachte Panaritien. B i n d e r fand in 75 Fällen von Panaritium subcutaneum 62 mal Staphylokokken und unter 53 Fällen von Panaritium tendineum 39 mal Streptococcus haemolyticus. Zu ähnlichen Ergebnissen kommen

K i l i a n , der den Staphylococcus aureus als häufigsten Erreger ansieht, und H ö r h o l d , der in 22 untersuchten Fällen nur ein einziges Mal Streptococcus haemolyticus fand. Zur V e r t h nimmt an, 2/3 aller eitrigen Fingerentzündungen seien von Staphylokokken verursacht. Auf die überragende ätiologische Bedeutung der Staphylokokkeninfektion bei Sehnenscheideneiterungen weist W e l c k e r an Hand von 105 Fällen hin. Übereinstimmend finden wir bei zur V e r t h und P o h l Hinweise auf die Unterschiedlichkeit der Bösartigkeit, je nach Erregertypus: durch Staphylokokken verursachte Eiterungen (gelber, rahmiger Eiter) verlaufen meist weitaus gutartiger, als solche durch Streptokokkeninfektion bedingte, deren Charakteristikum eine die Grenzen und Schranken nicht achtende trübseröse Exsudation ist.

Wie oben erwähnt, sind Mischinfektionen nicht selten. Zu den Staphylokokken können sich Streptokokken, zu beiden Bacterium coli, Proteus oder Pyocyaneus gesellen. Wie bei Eiterungen an anderer Stelle können jedoch dem Panaritium außer den aufgezählten, in selteneren Fällen die verschiedensten Erreger zu Grunde liegen: so fand B r u n n e r zum ersten Male Diphtheriebazillen, ein Befund, der von W e i n e r t bestätigt werden konnte. K r e i t n e r konnte bei 4 Fällen Diphtheriebazillen nachweisen, jedoch wurden dabei allgemein toxische, spezifisch auf Diphtherie zurückgehende Erscheinungen nicht beobachtet. K l a p p zeigt die Möglichkeit der Pneumokokkeninfektion auf, M e y e r berichtet über die

Infektionsmöglichkeit mit Gonokokken.

Anatomie

Die Berechtigung, die Eiterungen der Finger von denen anderer Körperstellen abzugrenzen und sie unter dem Sammelbegriff "Panaritium" zusammenzufassen, sowie ihre Gefährlichkeit, was Ausbreitungsmöglichkeit, Folgen etc., anlangt, ist vor allem in den anatomischen Gegebenheiten der Hand beziehungsweise der Finger gegeben: während die Haut an den übrigen Körperstellen im allgemeinen aus einem Netzwerk lockerer Bindegewebsbündel und schrägverlaufender elastischer Fasern besteht, wodurch sich die Haut in Falten abheben und weitgehend gegen ihre Unterlage verschieben läßt, zeigt das Unterhautzellgewebe an der Beugeseite der Finger einen ganz anderen Aufbau, da hier eine leichte Verschieblichkeit der Haut beim Zufassen störend wirken und kein sicheres Tasten ermöglichen würde (K l a p p / B e c k). Aus diesem Grunde weist die Haut an der Finger- und Hohlhandbeugeseite kurze und starre, vom Stratum reticulare des Corium ausgehende, zur Oberfläche senkrecht verlaufende, septenartig angeordnete Bindegewebszüge auf, die bis auf das Periost reichen und geradezu als Leitbahn für die Infektion in die Tiefe gelten können, so daß bei jeder Eiterung des Subkutangewebes die Gefahr des Durchbruches zur Phalange besteht. W e n d t konnte in 23

Fällen eine derartige "Eiter- und Nekrosenstraße" nachweisen. H u e t e r bezeichnet diese anatomischen Strukturverhältnisse geradezu als das "Geheimnis des Panaritium". Ebenso bringt die relative Kürze der Finger und das ununterbrochene Spiel der Finger eine sehr reichliche und häufige Verschiebung der einzelnen Gewebsteile gegeneinander mit sich, was wiederum der Ausbreitung der Infektion förderlich ist. G o l d h a h n weist noch auf die oft mehrere Grade unter der Körpertemperatur liegende Temperatur der Finger hin, wodurch ebenfalls eine geringere Keimabwehr bedingt wird.

Einteilung der Panaritien

Gegen die althergebrachte Einteilung des Panaritium nach seinem Sitz in vier Arten: Nagelpanaritium, Unterhautpanaritium, Sehnenpanaritium und Knochenpanaritium wenden sich ganz besonders H u e t e r in seiner klassischen Darstellung des Panaritium "Jedes Panaritium ist zunächst ein subcutanes ..." und in ähnlicher Weise E.v. B e r g m a n n . H ä r t e l teilte erstmals die Panaritien in oberflächliche, zu denen er das Nagelpanaritium, das subkutane Panaritium und den Schwielenabszeß rechnet, und in tiefe, denen er das Panaritium ossale, articulare, tendinosum und die Hohlhandphlegmone zurechnete, eine Einteilung, wie sie auch in den gegenwärtigen Lehrbüchern der Chirurgie zu finden ist (H e l l n e r - N i s s e n - V e s s c h u l t e , S t i c h - B a u e r).

oberflächliche Formen:

a. Panaritium cutaneum

Das Panaritium cutaneum gilt als die harmloseste Form der Fingereiterungen und besteht in einer Eiterblase, die die Epidermis von der Cutis abhebt. Ein tiefer bohrender Schmerz fehlt. In manchen Fällen kann allerdings unter einem cutanen Panaritium ein subkutaner Eiterherd verborgen sein. Der Blasengrund trägt dann eine kleine Fistelöffnung, aus der sich auf Druck Eiter entleert. Wir sprechen dann von einem "Kragenknopfpanaritium" (K l a p p / B e c k). L e x e r weist auf den fließenden Übergang des Panaritium cutaneum und subcutaneum hin, ebenso hält er einen direkten Übergang eines cutanen Panaritium in ein Panaritium ossale ohne vorherige Einschmelzung für möglich.

b. Paronychium

Die Paronychie, meist durch kleine Einrisse beim Maniküren hervorgerufen (K ö r b l), aber auch durch eingezogene Holzsplitter entstanden, besteht anfänglich in einer schmerzhaften Schwellung und Rötung des Nagelwalls. Danach kommt es zur eitrigen Einschmelzung, die häufig unter den Nagel und um den Nagel herumzieht, Verlaufsformen, die von manchen Autoren als Panaritium subunguale und parunguale bezeichnet werden (S a e - g e s s e r , G o l d h a h n u.a.). Es besteht die Möglichkeit des Durchbruches in die Weichteile der Fingerbeere, in die knöcherne Endphalanx, durch diese in das Endgelenk,

oder vom proximalen Teil des Paronychiums direkt in das Endgelenk.

c. Panaritium subcutaneum

In überwiegender Mehrzahl wird beim subkutanen Panaritium das Nagelendglied betroffen. Als Hauptsymptome gelten der klopfende Spontanschmerz an umschriebener Stelle der Beugeseite, der vor allem nachts bemerkt wird, ein heftiger, umschriebener Druckschmerz über dem Nekroseherd beim Betasten mit der Knopfsonde sowie Rötung und Schwellung des betroffenen Gebietes. Auf der Streckseite findet sich meist ein stärker ausgebreitetes Oedem. Die Funktion ist nicht wesentlich eingeschränkt, der betroffene Finger wird durch die örtliche Gewebsspannung in leicht gebeugter Stellung gehalten.

Über die zentrale Stellung des Panaritium subcutaneum sind sich alle Autoren einig. Seine große Gefahr liegt in dem allzu häufigen Weitergreifen der Eiterung auf Sehnenscheiden, Knochen und Gelenke. Eine detaillierte Tabelle über die einzelnen Möglichkeiten je nach Sitz des Herdes geben S a e g e s s e r und H ä r t e l . Nach klinischer Beobachtung ist der Ausgang eines subkutanen Panaritium in eine Sehnenscheidenphlegmone durchaus nicht selten, R e s c h k e hält einen solchen Einbruch für gewöhnlich.

d. Schwielenabszeß

Der Schwielenabszeß zählt zu den oberflächlichen Hohlhandeite-

rungen (K r ö m e r). Sein Quellgebiet bilden infizierte Schrunden und Rhagaden. Unter der Haut der Schwiele sammelt sich der Eiter an und bildet im subkutanen Gewebe einen Abszeß. Schon zu Beginn der Erkrankung finden sich im Bereich der Schwiele starke Druckschmerzempfindlichkeit und später starker Spontanschmerz. Sehr oft tritt auch ein ausgeprägtes Handrückenoedem auf. Eine Gefahr liegt in der seitlichen Ausbreitung des Abszeßes, wodurch gleichzeitig mehrere Finger von der Eiterung ergriffen werden können.

tiefe Formen:

a. Panaritium tendineum oder tendinosum

Nach seiner Entstehung können wir ein direktes oder primäres und ein indirektes oder sekundäres Panaritium tendineum unterscheiden. Das primäre Sehnenscheidenpanaritium entsteht durch direkte Verletzung der Sehnenscheide mit nachfolgender Infektion. In Betracht kommen Stich-, Bißverletzungen, Quetschungen und stumpfe Traumen. Das indirekte Panaritium tendinosum entsteht

1. sekundär durch Fortschreiten der Entzündung eines Panaritium subcut., osseum oder articulare, z.B. bei besonders bösartiger Infektion

2. bei zu langer konservativer oder zu spät eingesetzter Behandlung einer anderen Panaritiumform

3. bei unsachgemäßer Ausführung einer Incision, wobei die gesunde Sehnenscheide verletzt wurde.

Der betroffene Finger ist stark entzündlich geschwollen und wird mit den Nachbarfingern zusammen in Beugestellung gehalten. Jeder fremdtätige Streckversuch ist äußerst schmerzhaft. Die zugehörige Sehnenscheide ist ebenfalls bei der Betastung der darüber liegenden Haut in ihrer ganzen Ausdehnung schmerzempfindlich mit punctum maximum über dem Mittelhandköpfchen. ("Ferndruckschmerz" nach R e s c h k e). Die Erhaltung der Gebrauchsfähigkeit hängt im wesentlichen von der Erhaltung der Sehne ab. Eine bereits von Eiter umspülte, matte Sehne wird immer eine Versteifung des Fingers zur Folge haben. (R e s c h k e : 40 % Versteifung und Fingerverlust als Folge eines verschleppten Pan.subcut.).

b. Panaritium articulare

Auch hier unterscheiden wir ein primäres, durch direkte Verletzung des Gelenkes entstandenes Panaritium articulare (Stichverl. m. Nadeln, Draht etc.), das seinen Sitz dann meist im Mittelgelenk hat, sowie ein sekundäres Gelenkpanaritium, das nach P o h l am häufigsten durch Ausbreitung eines Knochenpanaritium auf das benachbarte Gelenk entsteht. Auch das subkutane Panaritium und das Sehnenscheidenpanaritium können der Ausgangspunkt sein, seltener ein Paronychium. Die Diagnose muß auf Grund des klinischen Befundes gestellt werden, da röntgenologisch ein Zerstörungsherd und eine Verschmälerung des Gelenkspaltes erst sehr spät nachweisbar ist. Es finden sich eine Schwellung des Gelenkes mit zirkulärem Druckschmerz,

ausgeprägte Schmerzhaftigkeit des Fingers bei Zug in Längsrichtung und Stauchung, sowie schmerzhafte Einschränkung der Beweglichkeit. Das Gelenk wird in leichter Beugestellung fixiert gehalten, und jeder fremdtätige Versuch, diese Schonhaltung zu ändern, verstärkt den Schmerz.

c. Panaritium ossale oder osseum

Das Panaritium ossale entsteht

primär — als unmittelbare Folge einer Verletzung mit direkter Verletzung des Periosts oder durch Infektion auf dem Lymphwege, wie S c h m i d t nachgewiesen hat. Es hat dann seinen Sitz meist am Endglied.

oder sekundär — durch Ausbreitung eines meist subkutanen Panaritiums, wenn die ursprüngliche Entzündung zu spät oder nicht ausreichend genug eröffnet wurde. Hierbei sind entweder End- oder Mittelglied befallen.

Sowohl bei primärem, als auch bei sekundärem Knochenpanaritium kommt es nach erfolgter Infektion des Periosts zu einer raschen Ausdehnung der Entzündung, zur Thrombose der Gefäße infolge Schwellung und im weiteren Verlauf zur Nekrose des Knochens und zur Sequesterbildung, die etwa nach drei Wochen röntgenologisch als Aufhellung nachzuweisen ist. Hauptsymptome sind ein beim Knochenpanaritium noch stärker als bei den anderen Formen ausgeprägter bohrender, klopfender Schmerz, vor allem nächtens, kolbige Auftreibung des betroffenen Gliedes, zirkulärer Druckschmerz um die erkrankte Phalange zwischen den Gelenken und oftmals Fistelbildung an der Fingerkuppe. Als weitere Zeichen der Entzündung bestehen Rötung und Finger-

rückenoedem.

d. Hohlhandphlegmone

Man unterscheidet eine oberflächliche und eine tiefe Form. Die oberflächliche Hohlhandphlegmone entsteht meist primär durch Stich- und Schnittwunden, oder sekundär auf dem Wege des Übergreifens in der Nachbarschaft befindlicher Eiterungen. Eine primäre Entstehung der tiefen Hohlhandphlegmone ist nur bei sehr tiefgehenden Verletzungen gegeben, meistenteils entsteht sie durch Einbruch einer Sehnenscheidenentzündung. Hauptsymptome sind Druckschmerz und Spontanschmerz im Bereich der vola manus, eine ziemlich ausgeprägte Schwellung der Hohlhand, Rötung, hochgradiges Handrückenoedem und das "Lumbricalissyndrom" (S a e g e s s e r), d.h. Streckstellung der Grundgelenke, während Mittel- und Endglieder gebeugt gehalten werden. Der Versuch der fremdtätigen Bewegung der Finger ist schmerzhaft, meist bestehen Fieber und ein gestörtes Allgemeinbefinden. Die größte Gefahr der Hohlhandphlegmone liegt in ihrer Ausbreitungsmöglichkeit unter dem ligamentum carpi transversum hindurch auf den Vorderarm.

Panaritien bei anderen Krankheiten

Abschließend seien noch kurz eine Reihe von Erkrankungen angegeben, in deren Gefolge es zum Auftreten eines Panaritium

kommen kann. In erster Linie gehört hierzu der Diabetes mellitus, bei dem entweder hartnäckig protrahiert verlaufende oder multiple, oftmals rezidivierende Panaritien auftreten (P o h l, S a e g e s s e r u.a.). Auch bei trophoneurotischen Störungen (am häufigsten bei Syringomyelie) werden Panaritien beobachtet (H ä r t e l, S a e g e s s e r u.a.). Sie zeichnen sich durch eine eigenartige Schmerzfreiheit aus und werden von M o r v a n als eigene Krankheit aufgefaßt ("Parésie analgésique à panaris des extremités superieures"). Ebenso kann es bei der Raynaud'schen Krankheit zu einer Infektion der gangränösen distalen Fingerenden kommen, und es entsteht ein sogenanntes Panaritium gangränosum. Luetische Veränderungen, lepröse Fingergeschwüre, gonorrhoische Affektionen können ebenfalls panaritielle Zustandsbilder nach sich ziehen. Differentialdiagnostisch kommen weiterhin Furunkel, Erysipel, Erysipeloid, Milzbrand, Rotz, Maul- und Klauenseuche, Aktinomykose und Diphtherie in Betracht (S a e g e s s e r , zur V e r t h , P o h l).

Behandlungsmethoden

a. allgemein

Das Ziel der Behandlung muß sein, die Entzündung auf ihren Ausgangspunkt zu beschränken und die Dauer der Arbeitsunfähigkeit Panaritiumkranker nach Möglichkeit herabzusetzen (S c h u m a n n , S a e g e s s e r). Dies auf konservativem Wege zu erreichen hat es nicht an Vorschlägen gefehlt, vor allem

I s e l i n gab eine Reihe konservativer Behandlungsmethoden für den Nichtchirurgen an. Englische Autoren vertraten zu Beginn der Penicillinära ebenfalls den konservativen Standpunkt, was aus heutiger Sicht auf einer Überbewertung der Antibiotica beruhte (V a s c o t t o). Heute gilt als Therapie der Wahl eine frühzeitige, ausreichende Eröffnung, eine möglichst totale Exstirpation des Eiterherdes, und die Mehrzahl der Autoren sieht dieses Vorgehen als ausreichend an (zur V e r t h , S a e g e s s e r , P o h l , H ä r t e l u.a.). Nur in einer Minderzahl von Fällen schwelt die Eiterung trotz ausgiebiger Spaltung weiter. L e x e r gab die mittlere Krankheitsdauer bei Panaritien mit 28 - 30 Tagen an, während diese bei Frühincision nach P e t r o w s k i 8,9 Tage und nach K r ö m e r 14,8 Tage betragen soll. Ein Reifenlassen, wie es etwa bei der Furunkelbehandlung angebracht ist, gilt daher bei der Behandlung von Panaritien als verpönt.

Betrachtet man die historische Entwicklung der Panaritiumbehandlung, so trat die entscheidende Wende, auf deren Grundlage wir heute noch arbeiten, mit B i e r (1905) ein. Er setzte den langen, bis auf den Knochen reichenden, medianen Incisionen ein Ende und führte mehrfache, kleine Einschnitte in bestimmter Anordnung durch. Ebenso geht die von B ö h l e r geforderte ununterbrochene Ruhigstellung des betroffenen Gliedes bis zum vollkommenen Verschwinden der Entzündungserscheinungen auf B i e r zurück. Die später angegebenen Methoden

der Incision stellen nur Modifikationen dar. Eine wesentliche Neuerung und Verbesserung brachte schließlich noch zur V e r t h mit seinem Gedanken der ovalären Ausschneidung der Haut hinzu, deren Sinn in der Offenhaltung der Wunde liegt.
Die drei "ehernen" Grundgesetze der Panaritiumbehandlung, wie sie z.B. von S a e g e s s e r , K r e i t n e r u.a. angegeben werden, lauten:

1. frühzeitige ausreichende Eröffnung des Entzündungsherdes
2. Sorge für ungehinderten Sekretabfluß
3. vollkommene, nie unterbrochene Ruhigstellung des erkrankten Gliedabschnittes, solange noch irgendwelche akuten Entzündungserscheinungen nachweisbar sind.

Außerdem werden ausreichende Betäubung, Assistenz, ein geeignetes Instrumentarium, Blutleere und Asepsis gefordert. Als zweckmäßige Betäubungsarten werden dabei intravenöse Narkosen oder die Oberst'sche Leitungsanaesthesie angesehen, Vereisung mit Chloraethylspray oder lokale Umspritzung des Herdes mit Novocain von den meisten Autoren abgelehnt.

b. speziell

Aus diesen allgemeinen Vorschriften wurde eine Unzahl von Techniken und Schnittführungen entwickelt, die sich alle als mehr oder weniger vorteilhaft erwiesen haben. Eine äußerst umfassende Tabelle über operatives Vorgehen je nach Lokalisation

und Bekanntsein der Erregereintrittspforte gibt S a e g e s s e

Hier werden nur die wichtigsten und erprobterweise dem heutigen Stand entsprechenden Methoden erwähnt. In der Individualisierung der Schnittführung, je nach Virulenz und Stadium der Erkrankung, ist die beste Panaritiumbehandlung zu sehen (zur V e r t h).

a. Panaritium cutaneum

Die Behandlung dieser oberflächlichsten Form der Panaritien besteht in einfacher Eröffnung und Abtragung der Eiterblase mit Schere und Pinzette, wobei Narkose und Blutleere nicht erforderlich sind. Die zarte, rötliche Unterhaut muß sodann inspiziert werden, ob nicht ein Fistelgang in die Tiefe besteht. Ist dies nicht der Fall, wird der Blasengrund mit einem Borsalbenfleckchen (P o h l) oder Penicillinsalbe (S a e g e s s e r) bedeckt und der Finger steril verbunden. Eine Ruhigstellung mittels Schiene ist meist nicht nötig. Liegt ein Kragenknopfpanaritium vor, kann nach P o h l in leichten Fällen zunächst zugewartet werden, und erst bei der geringsten Verschlechterung soll operiert werden; andere Autoren (S a e g e s s e r , zur V e r t h , K r e i t n e r u.a.) incidieren sofort und zwar durch eine paarige Incision beiderseits an der Volarseite des Fingers, so daß der Blasengrund auf die Brücke zu liegen kommt, unter welcher ein Gummistreifen durchgezogen wird. Salbenverband und Böhlerschiene folgen.

b. Paronychium

Auch hier kann bei einem noch frischen eiterfreien Zustandsbild konservativ behandelt werden. P o h l schlägt heiße Bäder, Alkoholumschläge (90 %), Ruhigstellung des Fingers mittels Böhlerschiene vor, andere Autoren (zur V e r t h, G o l d h a h n , H ä r t e l) empfehlen einen Okklusionsverband mit grauer Salbe, der nach 8 Tagen geöffnet wird. R e s c h k e behandelt mit Ruhigstellung und 10 % Quecksilbersalbe. Bei geringer Eiteransammlung geben D e m e l und D e m m e r ein stumpfes Abschieben des Nagelfalzes und Incision des über dem Eiter liegenden dünnen Häutchens an. Liegt schließlich eine umschriebene eingeschmolzene Paronychie vor, bewährt sich die Excision des Eiterherdes und Freilegung des proximalen Nagelendes (P o h l , S a e - g e s s e r). Ist die Paronychie in ein subunguales Panaritiu übergegangen, wird in Oberst'scher Leitungsanaesthesie und Blutleere eine Teilresektion des Nagels vorgenommen (K a n a v e l , H a r t m a n n , S a e g e s s e r). Da es mitunter jedoch nach solchen Teilresektionen zu neuerlichen Eiteransammlungen kommt und sich eine Totalexstirpation oft nicht vermeiden läßt, treten zahlreiche Autoren für die primäre Totalexstirpation ein (B ö h l e r , K r ö m e r , D e m e l). Besteht die Eiterung außerdem in der Umgebung des Nagels (= Pan. parunguale) wird der Nagel ebenfalls totalexstirpiert.

c. Panaritium subcutaneum

Beim Panaritium subcutaneum gilt wegen seiner Gefährlichkeit in ganz besonderem Maße das oben über frühzeitige und ausgiebige Incision Gesagte. Eine konservative Therapie sollte hier erst gar nicht versucht werden (P o h l , K r e i t n e r). Incidiert wird an der Stelle der größten Druckschmerzempfindlichkeit, die durch Betastung mit einer Knopfsonde festzustellen ist. Bei leichten Fällen empfiehlt P o h l die paarige Incision beiderseits an der Volarseite und Entfernung der Nekrose in toto nach K l a p p . Ist vorwiegend die Fingerkuppe betroffen, eröffnet er sie quer mit einem hufeisenförmigen "Froschmaulschnitt", einer leicht bogenförmigen, parallel zum Nagel in etwa 3 mm Abstand verlaufenden Incision. Eine Modifikation des Froschmaulschnittes wurde von I s e l i n und von S a e g e s s e r angegeben. Sie legen nur einen halben Froschmaulschnitt an, um dadurch eine Retraktion der Wundränder zu verhindern. K l a p p und D e m e l treten nicht nur beim subkutanen, sondern sogar beim Knochenpanaritium für diesen Froschmaulschnitt ein. H ä r t e l , zur V e r t h , K r ö m e r und B ö h l e r lehnen diese Schnittführung ab, da vielfach Sensibilitätsstörungen und Störungen des Tastgefühls auftraten. K r e i t n e r und G o l d h a h n bevorzugen mediane Incisionen, während B u n n e l und M o b e r g darauf hinweisen, daß die an der Volarseite der Finger und in der Hohlhand gesetzten

Längsschnitte zu stark schrumpfenden Narben führen, die später zu Beugekontrakturen Anlaß geben. Sie schlagen daher seitlich verlaufende Schnitte vor, die den natürlichen Spannungslinien folgen.

d. Schwielenabszeß

Eine breite Eröffnung des Abszeßes in Längsrichtung ist erforderlich, ausgiebige Ausschneidung der Wundränder und sorgsame Entfernung der Nekrosen. Gegebenenfalls Drainage (S t r u p p l e r) und immer Ruhigstellung mittels Schiene oder Handbrett.

e. Panaritium tendineum

Auch das Sehnenscheidenpanaritium muß sofort und ausreichend eröffnet werden. Hier haben die sich auf B i e r gründenden, von K l a p p modifizierten paarigen seitlichen Incisionen die meisten Anhänger gefunden, und man kann sie als die heute gebräuchlichste Methode bezeichnen (I s e l i n , zur V e r t h , S a e g e s s e r , D e m e l , G o l d h a h n u.a.). B ö h l e r , K r e i t n e r und K r ö m e r verwenden die paarigen Incisionen nur ausnahmsweise und bevorzugen im allgemeinen die Eröffnung der Sehnenscheide durch mediane Incision. S t r u p p l e r bevorzugt die von L e x e r angegebenen alternierenden Fingerseitenschnitte und drainiert mit Gummilasche für zwei Tage. I s e l i n , W e l c k e r , S a e g e s s e r u.a. betonen die Wichtig-

keit, vor allem das proximale Ende der Sehnenscheide zu eröffnen, und zwar von volar nach dorsal, da sich gerade dort der Eiter mit Vorliebe ansammelt.

f. Panaritium articulare

Die Gelenkpanaritien erfordern zur Entlastung der entzündlich veränderten Gelenkknorpel seitliche Incisionen mit Durchtrennung der Seitenbänder. Das Gelenk darf weder tamponiert noch drainiert werden, da es sonst zu einer Schädigung des Knorpelüberzuges kommt (P o h l). Vorsichtiges Spülen mit antibiotischen Lösungen dagegen ist angezeigt (S t r u p p l e P o h l). Da fast immer eine Versteifung folgt, soll die unbedingt nötige, strenge Ruhigstellung der Finger gleich in der für die spätere Brauchbarkeit nötigen Gelenkbeugung erfolgen (S t r u p p l e r). In schweren Fällen von Panaritium articulare, die mit totaler Zerstörung der Gelenksenden sowie Ausbreitung auf Knochen und Sehnenscheiden einhergehen, ist Exarticulation oder Amputation angezeigt (L i e b e g o t t , G o l d h a h n , S a e g e s s e r u.a.). Lediglich beim Daumen, der auch in der Versteifung für den Patienten wertvoll ist, sollte eine Gelenksresektion versucht werden (P o h l).

g. Panaritium ossale

Die Prognose beim Knochenpanaritium hängt von der rechtzeitigen und ausgiebigen Incision ab. Diese richtet sich zunächst danach, ob Gelenk oder Sehnenscheide mitbefallen sind. Ist dies

nicht der Fall, wird am Knochen selbst zunächst kein Eingriff vorgenommen, sondern in bekannter Weise das Panaritium subcutaneum eröffnet. Zeigt der Knochen lediglich eine vom Periost entblößte Rauhigkeit ohne Sequestrierung, wird die Wunde mittels Gummistreifen drainiert und der Finger auf einer volaren Böhlerschiene ruhiggestellt. S p i t z e n b e r g e r und P a p e berichten über die außerordentlich gute Ansprechbarkeit dieser Form des Panaritium auf Röntgenbestrahlungen. Nach H e r m a n n führt die rein chirurgische Behandlung ossaler Panaritien häufiger zum Verlust des befallenen Gliedes, als bei kombinierter Behandlung mit Röntgenstrahlen. So waren bei seinen 72 Patienten nur vier Amputationen notwendig, während S t o l l e bei 25 rein chirurgisch behandelten Patienten 14 mal amputieren mußte. Ebenso zeigte die Anwendung von Penicillin und Sulfonamiden gute Erfolge. In diesem Zusammenhang sei kurz die Frage der Antibiotica bei Panaritien behandelt. Sie stellen in der Therapie der Finger- und Handeiterungen ein äußerst wertvolles und nicht mehr wegzudenkendes Hilfsmittel dar, jedoch vermögen sie in keinem Falle eine fachgerechte chirurgische Behandlung zu ersetzen (R i c k l i n , H ö r h o l d). Bei abgelöstem Sequester wird dieser entfernt, die Knochenhöhle mit einem kleinen scharfen Löffel ausgekratzt, worauf die Eiterung meist bald zum Stillstand kommt, vorausgesetzt, daß Gelenke und Sehnenscheide frei sind. Vor einer allzu frühen Exarticulation

wird gewarnt (K l a p p , zur V e r t h , S a e g e s s e r u.a.), da ein im Röntgenbild oft scheinbar weitgehend zerstörter Knochen in vielen Fällen noch von einem guten brauchbaren Regenerat ersetzt wird (S t r u p p l e r). Findet sich im Röntgenbild eine totale Zerstörung einer ganzen knöchernen Phalange, ist eine konservierende Operation sinnlos und die Exarticulation angezeigt, ebenso bei Mitbeteiligung des Gelenks und der Sehnenscheide. Man exarticuliert in jenem Gelenk, welches dem zerstörten Knochen proximal benachbart ist. Bei Mitbeteiligung der Sehnenscheide fordert P o h l sogar eine rasche Exarticulation im Grundgelenk. Zur Frage: Amputation oder Erhaltung des versteiften Fingers sind B ö h l e r und B l ö m e r der grundsätzlichen Ansicht, eine Amputation stelle die bessere Lösung dar. K r e i t n e r hält eine primäre Absetzung überhaupt nur bei drohender, nicht zu beherrschender Progredienz und Gefahr einer Allgemeininfektion für indiziert. Zur V e r t h macht einen Unterschied zwischen Kopf- und Händarbeitern, wobei er bei letzteren die Amputation dem steifen Finger vorzieht. F e l k e l schließlich beachtet vier Voraussetzungen: 1. Beruf, 2. der Wunsch des Patienten, 3. Abkürzung des Heilverfahrens, 4. Wert des zu erhaltenden Fingers.

h. Hohlhandphlegmone

Die Hohlhandphlegmone wird am Ort der stärksten Druckschmerzhaftigkeit und Schwellung durch eine volare Längsincision er-

öffnet, welche zwischen zwei Metacarpalknochen liegen soll. Nach Spaltung der Palmaraponeurose und stumpfem Auseinanderdrängen der Beugesehnen und Mm. lumbricales kann der Eiter abfließen. Meist sind zur völligen Eröffnung der Eiterhöhle noch ein bis zwei volare, parallele Gegenincisionen notwendig. Gründliche Excision der Wundränder, Entfernung der Nekrosen und Gummistreifendrainage sowie Ruhigstellung mittels Schiene sind anzuschließen (S a e g e s s e r , P o h l). Eine lege artis durchgeführte und im Hinblick auf die anatomischen Verhältnisse noch so gut gelungene Operation muß aber funktionell unbefriedigend bleiben, wenn nicht eine intensive Weiterbehandlung angeschlossen wird. Gerade bei der Behandlung von Panaritien sind eindringlich intensive Bewegungsübungen für die Wiederherstellung der Beweglichkeit der Finger zu fordern, ebenso Widerstandsübungen zur Wiederherstellung der Kraft der Finger. B ö h l e r gibt für diese Art von Nachbehandlung ein in alle Einzelheiten gehendes Schema an, und auch G o l d h a h n weist auf die Wichtigkeit der Nachbehandlung hin. Er empfiehlt im besonderen Knetübungen mit Glaserkitt und, wenn möglich, Beschäftigungstherapie.

Komplikationen der Panaritien

Außer den lokalen Komplikationen, dem fließenden Übergang einer Form in die andere, muß als wesentliche Komplikation das Über-

greifen der Infektion auf die ganze Extremität oder den Gesamtorganismus genannt werden, was nicht nur bei subkutanen, sondern bei allen Formen von Panaritium beobachtet wird (S a e g e s s e r).

Bei der Mitbeteiligung des Lymphsystems tritt vor allem die Lymphangitis der oberflächlichen Lymphwege in Erscheinung, die sich durch lebhafte Schmerzhaftigkeit und Rötung der befallenen Bahnen auszeichnet. Von den regionären Drüsen sind meist die Kubital- und Axillardrüsen, bei tieferen Lymphangitiden diese allein ergriffen. Beobachtet wurden auch isolierte Entzündungen der subpectoral gelegenen Drüsen mit Abszedierung (S a e g e s s e r). Von den Lymphdrüsen aus kann es zu einer Überschwemmung des gesamten Körpers mit Infektionserregern kommen, so daß wir pyämische Metastasen in allen Teilen des Körpers finden, z.B. in Lunge, Gelenken, Nieren etc. Auch die Gefahr der embolischen, haematogenen Verschleppung der Infektion darf, wie später gezeigt wird, keinesfalls verkannt werden. Je nach der Ausbreitung der Entzündung finden wir also Folgezustände, die mit der Zerstörung dieses oder jenes Gebildes zusammenhängen: Beugekontrakturen entstehen durch Verlust oder narbige Schrumpfung der Sehnen. Versteifungen und Kontrakturen können aber auch durch Muskelnarben, durch Zerstörungen der Knochen und Gelenke bedingt sein. Einen wichtigen Platz nehmen auch jene Folgezustände ein, die auf eine Störung der vegetativen Innervation zurückgeführt werden müssen, wobei eine livide Verfärbung der Haut, der Verlust der Hautfältelung, die Herab-

setzung der Hauttemperatur, starke Kälteempfindlichkeit, Knochenatrophie, im Ganzen ein Bild der vegetativen Dystrophie zu beobachten ist, das größte Ähnlichkeit mit dem Sudeck'schen Syndrom aufweist.

Eigene statistische Angaben
(Unfallkrankenhaus Murnau)

A. Allgemeiner Teil

Im Berufsgenossenschaftlichen Unfallkrankenhaus Murnau (UKM) wurden in der Zeit von Oktober 1953 bis Februar 1965 53 Patienten mit Panaritien stationär aufgenommen, im Zeitraum 1962 - 1964 wurden 15 Patienten ambulant behandelt. Über diese 68 Fälle soll die nachfolgende Statistik erstellt werden.

Die Ambulanz unserer Klinik weist in den Jahren von 1958 - 1961 (Zeitraum auswertbarer Dokumentation) 57 Patienten mit Panaritien auf. 12 Patienten waren an einem cutanen, 35 Patienten an einem subkutanen, 6 Patienten an einem Schwielenabszeß erkrankt, bei 4 Patienten lag eine Paronychie vor.

Als Verletzungsursachen ergaben sich 21 mal Stichverletzungen mit Metall (rostige Nägel, Maschinenteile etc.), 18 mal Holzsplitterverletzungen, 7 mal Schnittverletzungen, 7 mal Eisensplitterverletzungen sowie 4 mal Rißwunden und Hautabschürfungen.

39 Patienten wurden operativ (frühzeitige ausreichende Incision, vollkommene Ruhigstellung bis zum Abklingen jeglicher Entzündungserscheinungen), 18 Patienten konservativ behandelt (Alkohol-, Hirudoidsalbenverbände, Schiene, teilweise Antibiotikaschutz).

Alle 57 Fälle heilten bei dieser Therapie nach einer mittle-

ren Behandlungsdauer von 14,2 Tagen k o m p l i k a t i o n s - l o s aus und werden deshalb in dieser Statistik nicht auftauchen.

Zur Auswertung der Fälle standen mir an Akten zur Verfügung:

die Krankengeschichten mit D-Arzt- und Behandlungsberichten,

Entlassungs- und Nachuntersuchungsgutachten, Röntgenbilder und bakteriologische Untersuchungsbefunde.

Von den 68 Patienten wurden 27 als Frischverletzte in das UKM eingeliefert, 22 waren bereits auswärts anbehandelt und wurden im UKM konservativ oder operativ weiterbehandelt. 16 Patienten kamen nur zur Übungsbehandlung, 3 Patienten zur Beobachtung und Begutachtung.
Mit Ausnahme eines einzigen Falles handelte es sich lediglich um Patienten mit Panaritien, nur einmal war zugleich mit dem Panaritium ein Unterschenkelbruch vorhanden.

Die einzelnen Formen waren dabei folgendermaßen beteiligt:

27	Fälle von	Panaritium subcutaneum
15	Fälle von	Panaritium tendineum
7	Fälle von	Schwielenabszeß
6	Fälle von	Hohlhandphlegmone
4	Fälle von	Panaritium cutaneum
4	Fälle von	Panaritium ossale
2	Fälle von	Panaritium articulare

sowie 3 Fälle von Panaritien mit anschließender Allgemeininfektion, wovon 2 Krankengeschichten am Ende ausführlich besprochen werden sollen.

1. Alter und Geschlecht der Verletzten

Tabelle 1

Jahre	Männer	Frauen
13-20	11	1
21-30	9	3
31-40	13	6
41-50	10	2
51-60	11	2

Graphisch dargestellt ergibt sich folgende Kurve für die Alters- und Geschlechtsverteilung der Panaritien

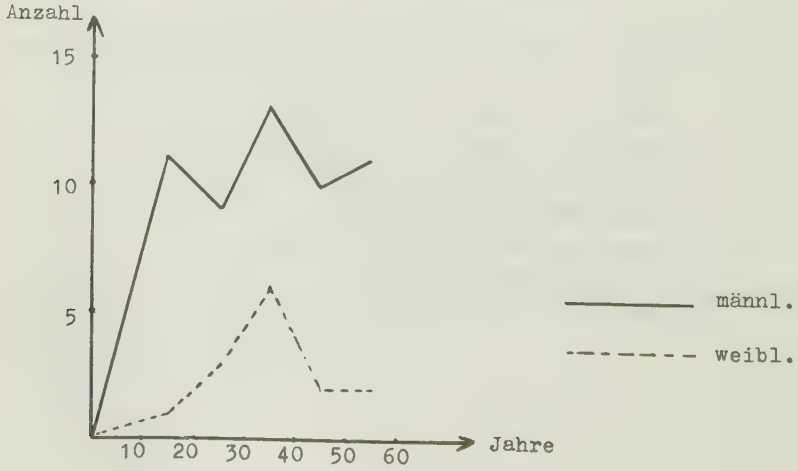

Der jüngste Patient war 15 Jahre, der älteste 60 Jahre alt. Das Durchschnittsalter (Männer und Frauen) lag bei 36,9 Jahren. In der Literatur lauten die Angaben über die Altersverteilung etwas anders (Kreitner 33, Köle 34 J.), was daran liegt, daß im UKM nur Arbeitsunfälle behandelt werden und infolgedessen von vornherein Kinder und alte Menschen in der Statistik fehlen.

Unter den 68 Verletzten befanden sich 54 Männer und 14 Frauen. Kreitner und Böhler, deren Statistiken einige Tausend Fälle von Panaritien aufweisen, geben die Verteilung zwischen Mann und Frau als gleich an, nach Pohl erkranken Frauen etwas häufiger als Männer (712:438).

Nach Prinzing soll das Alter eine gewisse Rolle für den Erwerb des Panaritium spielen und zwar beobachtete er mit zunehmendem Alter eine Abnahme der Häufigkeit.

1000 Patienten männlich		1000 Patienten weiblich
15-34 Jahre	7	6,5
35-54 Jahre	4,2	6,2
55-74 Jahre	3,4	4,7

2. Berufe

Mit Ausnahme eines einzigen Falles (Tab. 4 Nr. 9) lagen Arbeitsunfälle vor.

Die Patienten hatten folgende Berufe:

Handwerker (Schlosser Spengler, Schreiner, Zimmermann, Installateur, Dachdecker, Maler)	16
Hilfsarbeiter und Arbeiterinnen	12
Landwirtsch.Arbeiter	8
Kraftfahrer und Mechaniker	7
Kaufm. Angestellte	4
Metzger	3
Bauarbeiter	3
Betriebswerker (chem.Ind., Betriebsschlosser, Jungwerker)	3
Praktikanten (Baugewerbe, Steinbruch)	2
Schneiderin, Näherin	2
Gastwirt	1
Gärtner	1
Ingenieur	1
Hausmeister	1
Beizer	1
Beschäftigungstherapeutin	1
Geschäftsfrau	1
Chefarzt (Internist)	1

Die Tabelle zeigt eine überwiegende Beteiligung der handwerklichen und landwirtschaftlichen Berufe, da hier die

Möglichkeit zu Bagatellverletzungen mit anschließender Infektion besonders häufig gegeben ist.
Eine vergleichende Statistik von P o h l über 1150 Fälle gibt in 17,8 % Arbeiter, in 9,2 % Handwerker und in 15,6 % landwirtschaftliche Berufe an. Nach S c h i l l i n g standen bei 158 Fällen von Panaritium tendineum Holzarbeiter an erster Stelle.

3. Verletzungsursachen

Stichverletzungen mit Metall (rostige Nägel, Drahtseilenden, Maschinenteile etc.)	26
Schnittverletzungen (Messer, Sense, Säge)	10
Holzsplitterverletzungen	9
Eisensplitterverletzungen	6
Infektion v. Schwielen durch Abzupfen und Einstechen	5
Glassplitterverletzungen	4
Hautriß und Schürfwunden	3
Bißwunde	2
Verbrennung	1

Zweimal konnte die Art des Unfalls nicht angegeben werden.

Die große Gefährdung des an der Maschine arbeitenden Menschen drückt die hohe Zahl (26) der Unfälle aus, die sich in diesem Bereich ereigneten. Ebenso zeigt sich eine erheb-

liche Gefahrenquelle in den Holz verarbeitenden Berufen.

4. Lokalisation der Panaritien

In 36 Fällen waren es Panaritien der rechten Hand, in 32 Fällen waren die Finger der linken Hand betroffen. (K r e i t n e r bei 2000 Fällen 60 % rechts, 70 % links). Nach P o h l ist die Verteilung zwischen rechts und links gleich, die rechte Hand wird zwar bei der Arbeit bevorzugt benutzt, jedoch ist die linke Hand in ihren Bewegungen ungeschickter und wird daher von Verletzungen nicht wesentlich seltener betroffen.

14 mal	war der 1. Finger betroffen
11 mal	der 2. Finger
22 mal	der 3. Finger
9 mal	der 4. Finger
8 mal	der 5. Finger

in einem Falle der 4. und 5. Finger, sowie 3 mal die Weichteile der Hohlhand.

Die Häufigkeit des Ergriffenseins hängt zweifellos mit der Exponierung des betreffenden Fingers bei der Arbeit und den Verrichtungen des täglichen Lebens zusammen. Dementsprechend ist der am weitesten vorspringende Mittel-

finger am häufigsten befallen, an zweiter Stelle der ungeschützte Daumen, während der meist in der Faust verborgene kleine Finger am seltensten ergriffen wird.

Bei 25 Fällen war der Ausgangspunkt der eitrigen Entzündung das Endglied, in 15 Fällen das Mittelglied, in 17 Fällen das Grundglied. 4 mal waren End- und Mittelglied betroffen, 1 mal Grundglied und Mittelglied, 3 mal die Weichteile der Hohlhand, 2 mal der Daumen- und 1 mal der Kleinfingerballen. In einem einzigen Falle war die Erregereintrittspforte nicht ersichtlich.
Auf die Wichtigkeit der oben gegebenen, zunächst selbstverständlich erscheinenden Unterschiede der Lokalisation am Endglied, Mittelglied und Grundglied wird besonders von L e x e r hingewiesen: beim Panaritium des Endgliedes steht immer ein Panaritium ossale drohend im Hintergrund, beim Panaritium des Mittel- und Endgliedes die Sehnenscheidenphlegmone.

B. Spezieller Teil

27 Patienten wurden im UKM als Frischverletzte mit eitrigen Fingerentzündungen stationär aufgenommen und behandelt.
8 Patienten wurden konservativ, 19 operativ behandelt, wobei zu erwähnen ist, daß sich unter den letzteren (operativ behandelten) zwei befinden, bei denen zuerst ein konserva-

tiver Behandlungsversuch unternommen wurde; diese beiden Fälle werden in meiner Abhandlung in allen Aufstellungen zu den operativ behandelten Panaritien gerechnet.

Diese Panaritien gliedern sich folgendermaßen auf:

Panaritium subcutaneum	14	op. 9 kons. 5
Panaritium cutaneum	3	op. 1 kons. 2
Panaritium tendineum	3	op. 3
Schwielenabszeß	2	op. 2
Hohlhandphlegmone	2	op. 2
Panaritium ossale	2	op. 2
Panaritium articulare	1	op. 1

Konservativ behandelte Panaritien

Die Patienten 1, 3, 4, 7 und 8 standen in ambulanter Behandlung. Wir behandelten mit Ruhigstellung und Gaben von Antibiotica.

Die Behandlungsergebnisse waren in fünf Fällen als sehr gut, in den restlichen drei Fällen als gut zu bezeichnen. In einem Fall von Panaritium subcutaneum im Bereich des Daumengrundgelenkes kam es zu einer Mitbeteiligung der oberflächlichen Lymphwege, deren Entzündung jedoch durch Verabreichung von Supracillin innerhalb kurzer Zeit be-

herrscht werden konnte.
Die mittlere Behandlungsdauer bei konservativer Therapie betrug 14,2 Tage.

Operativ behandelte Patienten mit frischen Panaritien

Es kamen insgesamt 19 Patienten zur Behandlung, davon standen 7 lediglich in ambulanter Behandlung.
In einem Falle (6) handelte es sich um ein typisches, von K l a p p / B e c k beschriebenes Kragenknopfpanaritium: nach Abtragen der Eiterblase und Inspektion des Blasengrundes fand man eine feine Öffnung, aus der sich auf Druck Eiter entleerte. Operativ wurde eine Incision mit Gegenincision in Höhe des Grundgliedes angeschlossen.

In einem Falle (13) war eine konservative Behandlung mit Gaben von TAT Pferd, Tetanol, Reverin und Anlegen einer Oberarmschiene mit Rivanolverband vorausgegangen, der Patient mußte jedoch am Abend des gleichen Tages wegen Verschlimmerung des Zustandes stationär aufgenommen werden.
Ebenso war ein Patient (14) konservativ vorbehandelt worden (Ichthyol-Alkohol-Schienenverband), worauf aber keine Besserung eintrat. Wir mußten in beiden Fällen operativ eröffnen.

In einem Fall (16) kam trotz ausgiebiger Incision und Gegenincision an der Streckseite des rechten Zeigefingers in Höhe des Endgelenkes die phlegmonöse Entzündung nicht zum Stillstand und als röntgenologisch ein Fortschreiten der Knochenveränderungen diagnostiziert wurde, entschlossen wir uns, den 2. Finger im Grundglied abzusetzen.

In einem Fall (17) entleerte sich bei der ersten Incision des Panaritium in Längsrichtung kein Eiter; nachdem nach Anlegen eines Fingerverbandes und einer Fingerschiene keine Besserung eintrat, wurden die noch nicht ganz geschlossenen Wundränder gespreizt, wobei nun ein kleiner Eiterpfropf zu Tage trat. Erst die am folgenden Tage durchgeführte breite Gegenincision am Daumengrundglied erbrachte eine augenfällige Besserung.
Die mittlere Behandlungsdauer betrug 27,2 Tage.

Behandlungsergebnisse:
bei den 19 Patienten, die operativ versorgt wurden, erhielten wir in

12 Fällen ein ausgezeichnetes Ergebnis (= vollkommen freie Fingerbeweglichkeit). In

4 Fällen blieb eine geringgradige Einschränkung der Fingerbeweglichkeit zurück, die jedoch keine Minderung der Erwerbsfähigkeit nach sich zog. In

1 Fall kam es zu einem Sudeck'schen Syndrom geringen Grades.

In 2 Fällen bestand bei der Entlassung eine Einschränkung der Fingerbeweglichkeit (einmal nach Verlust des Zeigefingers), die jeweils eine Minderung der Erwerbsfähigkeit von 20 % nach sich zog. Die Patienten wurden jedoch nach Ablauf eines Jahres rentenfrei.

In 1 Falle konnte den Unterlagen ein Behandlungsergebnis nicht entnommen werden.

Tabelle 2

Konservative Behandlung - Frischverletzte

Nr.	Hb.Nr. Alter Beruf Geschlecht	Unfalltag Unfallursache	Behandlung im UKM	Beschwerden bei der Entlassung	Behandlungsdauer	Diagnose
1	D 507/64 37 Jhr. Zimmermann männl.	25.9.64 Glassplitter- verletzung	Ruhigstellung auf Schiene, Alkohol- Hirudoidsalbenverb.	nur bei extremer Beugung Spannungsgefühl in den Gelenken	6 Tage	Pan.cut. 2. Fi.re.
2	9633 42 Jhr. Zimmerei- helfer männl.	16.4.62 Art d.Unfalles unbekannt	Kamillenbäder Puderverbände Supracillin	keine	14 Tage stationär 18 Tage ambulant	Pan.sub. 1. Fi.re.
3	D 239/62 20 Jhr. kaufm.Angest. weibl.	4.5.62 Schnittverl.	Ruhigstellung auf Schiene, Alkohol-Hi- rudoidsalbenverb., akt. Bewegungsübg.	Gelenksbewegungen endgradig eingeschränkt	17 Tage	Pan.sub. 3. Fi.re.
4	D 111/64 31 Jhr. Hilfsarb. männl.	24.2.64 Rißwunde	Ruhigstellg. auf Schie- ne, Alkohol-Hirudoid- salbenverb.	keine	11 Tage	Pan.sub. 5. Fi.re.
5	5741 23 Jhr. Landw. Arb. männl.	27.6.58 Stichverl.	Ruhigstellg. auf Schie- ne, Supracillin, Be- wegungsübungen	keine	24 Tage	Pan.sub. 1. Fi.li. u. Lymphbahnentzdg.
6	8995 18 Jhr. Schlosser männl.	28.8.61 Stichverl.	Ruhigstellg. auf Schie- ne, Alkoholverb., Re- verin, Tetanol, TAT Rind	keine	6 Tage	Hohlhandphlegmone li.
7	D 325/64 32 Jhr. Arbeiterin weibl.	2.6.64 Verl. m. Eisen- blech	Fingerschiene, Alko- holverb., Tetanol, TAT Pferd	keine	3 Tage	Pan.cut. 3. Fi.re.
8	D 582/63 41 Jhr. Gärtner männl.	6.12.63 Schürfwunde	Fingerschiene, Alko- holumschläge, Terra- venös	keine	14 Tage	Pan.sub. 3. Fi.li. u. Schürfwunde u. Unterschenkelbruch

Tabelle 3

Operative Behandlung - Frischverletzte

Nr.	Hb.Nr. Alter Beruf Geschlecht	Unfalltag Unfallursache	Behandlung im UKM	Beschwerden bei der Entlassung	Behandlungsdauer	Diagnose
1	12060 34 Jhr. Landwirtin weibl.	24.12.64 Schnittverl.	Incision und Gegenincision, Gummilasche, Rivanolverb., Antibiotica, Unterarmschiene, Kamillenbäder, krankengymn. Übungsbehandlg.	Bewegungseinschrkg. d. Gelenke, bes. d. Endgel. d. 3. Fi.re., geringgradig des Handgel., Herabsetzung d. groben Kraft d.re. Hand, geringe Verschmächtigung d. Muskulatur d.re. Armes	51 Tage	Pan.sub. 3. Fi.re.
2	D 237/63 25 Jhr. Näherin weibl.	17.5.62 Schnittverl.	Incision, Fingernagelentferng., Ruhigstellg. auf Schiene, Tetanolauffrischimpfung	reizfreie Narbe	7 Tage	Pan.sub. 2. Fi.li.
3	10042 58 Jhr. Bauhelfer männl.	19.9.62 Holzsplitterverl.	Incision, Rivanolverb., Schiene, Reverin, Bewegungsübungen	5. Finger frei beweglich, reizfreie Narben	9 Tage	Pan.sub. 5. Fi.li.
4	D 566/63 20 Jhr. Säger männl.	2.12.63 Holzsplitterverl.	Excision d. Panaritium u. Auskratzung m. scharfem Löffel, Penicillinsalbenverb., TAT Pferd, Tetanol	reizfreie Narbe, Fingerbeweglichkeit frei	10 Tage	Pan.sub. 3. Fi.re.
5	D 82/63 50 Jhr. Küchenhilfe weibl.	16.2.63 Stichverl.	Incision, Ruhigstellg. auf Schiene	Beugung in den letzten Graden geringfügig eingeschränkt	17 Tage	Pan.sub. 2. Fi.re.
6	8025 27 Jhr. Handlanger männl.	1.9.60 Rißwunde	Abtragen d. Eiterblase, Incision u. Gegenincision, Alkohol-Schienenverband	Fingerbeweglichkeit frei	3 Tage stationär 17 Tage ambulant	Pan.sub. 3. Fi.re.
7	6826 18 Jhr. Schlosser männl.	29.7.59 Schmirgelmaschinenverl.,	Incision, feuchter Verband, Oberarmschiene	Fingerbeweglichkeit frei	2 Tage ambulante Nachbehandlung	Pan.sub. 2. Fi.li.

Tabelle 3 (Fortsetzung)

Operative Behandlung - Frischverletzte

Nr.	Hb.Nr. Alter Beruf Geschlecht	Unfalltag Unfallursache	Behandlung im UKM	Beschwerden bei der Entlassung	Behandlungsdauer	Diagnose
8	D.72/63 55 Jhr. Schreiner männl.	15.1.63 Holzsplitter- verl.	Incision, Entfernung d. Holzsplitters, Wund-verb., Schiene	Fingerbeweglichkeit frei	8 Tage	Pan.sub. 1. Fi.li.
9	3615 21 Jhr. Beifahrer männl.	8.6.56 Stichverl.	Incision u. Gegenin-cision, Ruhigstellg. a. Schiene, Salbenver-band, Penicillin	reizfreie Narben Fingerbeweglichkeit frei	9 Tage stationär 14 Tage ambulant	Pan.sub. 1. Fi.re.
10	D 585/63 23 Jhr. Dachdecker männl.	12.12.63 Rißwunde	Incision, Streifen, Schienenverb., Supra-cillin, Tetanolauf-frischimpfung	reizfreie Narben Fingerbeweglichkeit frei	8 Tage	Pan.tend. 3. Fi.re.
11	8196 19 Jhr. Metzger männl.	2.11.60 Schnittverl.	Incision und Gegenin-cision, Salbenverbände, Schiene, Supracillin, Tetanol, Handbäder	Fingerbeweglichkeit frei	4 Tage ambulante Nachbehandlung	Pan.tend. 2. Fi.li.
12	3868 29 Jhr. Gleisbauer männl.	22.8.56 Holzsplitter- verl.	Incision u. Gegenin-cision, Drainage, feuch-te Verbände, Ruhig-stellg. a. Schiene, Penicillin	Fingerbeweglichkeit frei	13 Tage ambulante Nachbehandlung	Pan.tend. 4. Fi.li.
13	U-Nr. 41/7/13 300 28 Jhr. Maler männl.	28.6.63 Blase beim Heuaufladen	feine Stichincision, Rivanolverband, Schie-ne, Supracillin	Fingerbeweglichkeit frei	7 Tage	Schwielenabszeß re. Hohlhand
14	10185 37 Jhr. Landwirtsfrau weibl.	20.11.62 mit Gabel ge- mistet	Incision, Ruhigstellg. a. Schiene, Bewegungs-übungen im warmen Hand-bad, Mobilatsalbe	derb verheilte Narben, Streckg. im Mittelgel. d. 4. Fi. ist in den letzten Graden behindert	14 Tage stationär 37 Tage ambulant	Schwielenabszeß li. Hand, Hohlhand-phlegmone

Tabelle 3 (Fortsetzung)

Operative Behandlung - Frischverletzte

Nr.	Hb.Nr. Alter Beruf Geschlecht	Unfalltag Unfallursache	Behandlung im UKM	Beschwerden bei der Entlassung	Behandlungsdauer	Diagnose
15	8393 31 Jhr. Beizer männl.	1.2.61 Stichverl.	Incision, Alkohol-Schienenverb., Supracillin, TAT, Tetanol, Handbäder	Fingerbeweglichkeit frei	15 Tage	Hohlhandphlegmone li.
16	8744 46 Jhr. Landwirt männl.	18.5.61 Stichverl.	Incision u. Gegenincision, Gummilasche, Antibiotica, Ruhigstellg. a. Schiene, Amputation im Grundgelenk	Verlust d. Zeigefingermittel- und -endgliedes re., Bewegungseinschrkg. im Grundgel.d. re. Zeigefingers, glaubhafte Beschwerden	53 Tage stationär 29 Tage ambulant	Pan.ossale 2. Fi.re.
17	8699 33 Jhr. Beschäftigungstherapeutin weibl.	16.5.61 Glassplitterverl.	zweimalige Incision u. Gegenincision, Alkoholverb., Fingerschiene, Penicillin, Kamillenbäder	Daumenendgelenksbewegungen li. im Vergl. zu re. eingeschränkt	6 Tage stationär 36 Tage ambulant	Pan.ossale 1. Fi.li.
18	1421 27 Jhr. Landw. Arb. männl.	30.7.54 Schnittverl.	Incision, feuchter Verband, Penicillin, Bewegungsübungen, Unterwassermassage, Handbäder,	Fingerbewegungen bei Beugung in den äußersten Graden leicht schmerzhaft, Grundgel. frei beweglich	39 Tage	Pan.artic. 1. Fi.re.
19	D 171/63 51 Jhr. Hilfsarbeiter männl.	25.4.63 Bißwunde	Incision, Penicillinsalbenverb.	nicht zu beurteilen, da sich der Patient in der Ambulanz nicht mehr vorgestellt hat	--	Pan.cut. 2. Fi.re.

Bereits auswärts behandelte Patienten

Von den 22 im UKM aufgenommenen auswärts bereits vorbehandelten Panaritiumerkrankten wurden 19 operativ, 3 konservativ weiterbehandelt.
Die operativ weiterbehandelten gliederten sich wie folgt:

Panaritium subcutaneum	7
Panaritium tendineum	5
Schwielenabszeß	4
Panaritium ossale	2
Hohlhandphlegmone	1

Von den 7 Patienten mit Panaritium subcutaneum waren 5 konservativ mit Ichthyolsalbenverbänden und Ruhigstellung vorbehandelt worden, 2 waren incidiert.
Wir führten 6 mal eine ausgiebige Incision durch, in 1 Falle war dennoch eine Exarticulation im Grundgelenk erforderlich, da die Eiterung trotz zusätzlicher Gaben von Antibiotica fortschritt. 1 mal war primär amputiert worden.
Von den 5 Patienten mit Panaritium tendineum waren 4 operativ, 1 konservativ vorbehandelt. Wir führten 2 mal eine Incision durch, mußten 2 mal im Grundgelenk absetzen und in 1 Falle den vorstehenden Knochen eines bereits amputierten Mittelfingers resezieren.
Der eine der beiden Patienten mit Panaritium ossale war schon einmal incidiert und 6 mal röntgentiefbestrahlt worden.

Hier genügte eine nochmalige Incision, während wir im zweiten Fall den rechten Kleinfinger unterhalb des Köpfchens des Grundgliedes absetzen mußten (vgl. H e r m a n n). P a p e berichtet über Erfahrungen mit Kleinstdosenröntgentherapie an Hand von 76 Fällen. Von 14 Fällen von Panaritium subcutaneum reagierten mehr als die Hälfte prompt, bei allen anderen Formen trat eine entscheidende Besserung nach 2-5 Tagen ein. Als mittlere Behandlungsdauer gibt er 18 Tage an, während in der Statistik von K r e i t n e r und K ö l e diese mit 20 und 33 Tagen angegeben wird.

Der Patient mit der Hohlhandphlegmone, der eine Schnittverletzung zu Grunde lag, war mit operativer Wundversorgung vorbehandelt worden, wir entfernten das oedematöse Gewebe in toto und bestrahlten anschließend mit Höhensonne und Röntgenstrahlen.

In 9 Fällen wurden Antibiotica gegeben, die mittlere Behandlungsdauer im UKM betrug für

Panaritium subcutaneum	43,1 Tage
Panaritium tendineum	67,4 Tage
Panaritium ossale	32 Tage
Schwielenabszeß	20,5 Tage
Hohlhandphlegmone	keine Angaben.

2 Patienten kamen primär ambulant, in 11 Fällen war ambulante Nachbehandlung erforderlich.

In einem Falle (2), einem Patienten mit Panaritium subcutaneum des 4. Fingers rechts kam es zu einer Entzündung der Lymphbahnen des Unter- und Oberarmes. Die Lymphknoten der Achselhöhle waren tastbar und druckschmerzhaft. Die aufgetretene Lymphangitis und Lymphadenitis konnte jedoch durch Gaben von Penicillin zum Abklingen gebracht werden.

In Fall 6 wurde zunächst ein Panaritium subcutaneum am 4. Finger links nach Rißverletzung diagnostiziert und mit Stichincision und Alkoholverbänden behandelt. Als nach Verlauf von 8 Tagen noch keine Besserung eingetreten war, sondern sich das Zustandsbild einer Phlegmone der linken Hand entwickelt hatte, erfolgte Aufnahme im UKE, wo wir eine ausgiebige Incision mit Gegenincision durchführten. Auch dieser Eingriff brachte die Eiterung nicht zum Stehen, so daß wir eine Exarticulation im Grundgelenk durchführen mußten. In anschließender Nachbehandlung mit Bewegungsübungen wurde ein funktionell gutes Ergebnis erzielt.

In Fall 7 war auf dem Boden einer Verbrennung am 3. Finger links ein Panaritium mit nachfolgenden entzündlichen Hautveränderungen und Geschwürsbildungen entstanden (erste Diagnose: Dyshidrosis lamellosa sicca). Nach fast 2-jähriger ambulanter Behandlung kam der Patient in folgendem Zustand zur Aufnahme: Mittelfinger links stark atrophisch, Endglied in leichter Beugestellung versteift. Bewegung im Mittelgelenk hochgradig eingeschränkt. Wir amputierten den

linken Mittelfinger mit der distalen Hälfte des Mittelhandknochens und konnten außer einem guten kosmetischen Ergebnis nach krankengymnastischer Übungsbehandlung eine vollständig freie Beweglichkeit der Restfinger erzielen. Bei der Entlassung bestanden lediglich eine Verminderung der groben Kraft der linken Hand und subjektive Beschwerden.

In Fall 12 kam ein 2 mal vorincidierter Patient zur Behandlung mit einer Sehnenscheidenphlegmone, in deren Krankheitsverlauf sich die Beugesehne des rechten Mittelfingers bereits abgestoßen hatte und der Finger in seiner Versteifung vollkommen gebrauchsunfähig geworden war. Wir setzten ihn im Grundgelenk ab und schlossen Bewegungsübungen und Beschäftigungstherapie an. In der Folgezeit bildeten sich kleinfinger- und daumenwärts Neurome des Stumpfes, die wir ebenfalls operativ entfernten. Wegen erheblicher Schmerzen im Narbenbereich der Hohlhand infiltrierten wir zusätzlich mit Novocain.

Funktionell bestand bei der Entlassung eine Bewegungseinschränkung der Restfinger, wobei der 2. und 4. Finger der rechten Hohlhand selbsttätig bis auf 1/2 cm genähert werden konnten. Weiterhin bestand eine Verschmächtigung der Muskulatur des rechten Armes, sowie Blutumlaufstörungen. Auch in Fall 16, wo ebenfalls der Verlust des End- und Mittelgliedes des 5. Fingers rechts zu beklagen war, fand sich ein Sudeck'sches Syndrom.

Behandlungsergebnisse:

bei den 19 operativ weiterbehandelten Patienten konnte

13 mal ein ausgezeichnetes Ergebnis (= freie Fingerbeweglichkeit, regelrechter Faustschluß - dabei 4 Amputationen), in

2 Fällen ein gutes Ergebnis (= geringgradige Einschränkung der Fingerbeweglichkeit, jedoch ohne MdE), in

2 weiteren Fällen ein befriedigendes Ergebnis (= Einschränkung der Fingerbeweglichkeit mit einer MdE von 20 %), wobei die Patienten nach Ablauf eines Jahres rentenfrei wurden, erzielt werden. In

1 Falle blieb ein versteifter Daumen zurück, in

1 anderen sind über die Behandlungsergebnisse keine Unterlagen vorhanden.

Tabelle 4

Operative Weiterbehandlung im UKM

Nr.	Hb.Nr. Alter Beruf Geschlecht	Unfalltag Unfallursache	Diagnose	Vorbehandlung	Behandlung im UKM	Ergebnis	Vorbehandlung stationär ambulant
1	7713 35 Jhr. Hilfsarb. männl.	20.5.60 Holzsplitter- verl.	Pan.sub. 4. Fi.li.	Ruhigstellung a. Schiene	Incision, Gummidrainage, Alkoholverb., Ruhigstellung, Handbad, Bewegungsübungen,	Reizfreie Narbe, Einschr. d. Beweglichkeit im Mittel- gel. d. 4. Fi., Verminderg. d. Handflächenbeschwielg.li.	4 Tage 19 Tage ./.
2	2647 43 Jhr. Ingenieur männl.	3.8.55 Schraubenzie- herverl.	Pan.sub. 4. Fi.re. u. Lymphbahnent- zündg.,Lymph- adenitis	Ichthyolsalben- verband	Incision, Einlegen eines Streifens, Oberarmschiene Penicillin	Fingerbeweglichkeit frei	3 Tage 5 Tage 25 Tage
3	5758 18 Jhr. Automech. männl.	2.7.58 Eisensplitter- verl.	Pan.sub. 4. Fi.re.	Salbenverb.	Incision, Entfernung v. nekrotischem Gewebe, Nagelentf., Penicillin	Fingerbeweglichkeit frei	2 Tage 27 Tage 2 Tage
4	D 565/63 36 Jhr. Hilfsarb. weibl.	28.11.63 Holzsplitter- verl.	Pan.sub. 1. Fi.li.	Mullverb., Ich- thyolsalbenverb.	Incision, Entferng. d. Holzsplitters, Hirudoid- salbenverb.	reizfreie Narbe, Fingerbe- weglichkeit frei	1 Tag 23 Tage ./.
5	D 176/64 57 Jhr. Maurer männl.	3.4.64 Stichverl.	Pan.sub. 1. Fi.li.	TAT, Tetanol, Umschläge	Incision, Rivanolstrei- fen, Schienenverb.	reizfreie Narbe, Fingerbe- weglichkeit frei	1 Tag 10 Tage ./.
6	11596 41 Jhr. Bohrer männl.	29.5.64 Schrauben- schlüsselverl.	Pan.sub. 4. Fi.li.	Stichincision u. Alkoholverb.	Incision u. Gegenincision, Jodoformgazestr., Finger- schiene, Alkoholverb., An- tibiotica, Amp. im Grund- gel., Bewegungsübg.	Verlust d. 4. Fi.li. regelrechter Faustschluß	7 Tage 105 Tage 19 Tage
7	11096 24 Jhr. Hilfsarb. weibl.	28.11.61 Verbrennung	Pan.3.Fi.li.	aus den Akten genaue Behand- lung nicht er- sichtlich	Amputation 3. Fi.li. m. distaler Hälfte d. MHK, Schiene, Cortisonsalbe, krankengymn. Übungsbeh.	Verlust d. 3. Fi.li., voll- ständig freie Beweglich- keit der Restfinger	nahezu 2 Jhr. 67 Tage ./.

Tabelle 4 (Fortsetzung)

Operative Weiterbehandlung im UKM

Nr.	Hb.Nr. Alter Beruf Geschlecht	Unfalltag Unfallursache	Diagnose	Vorbehandlung	Behandlung im UKM	Ergebnis	Vorbehandlung stationär ambulant
8	5387 19 Jhr. Schreiner männl.	3.2.58 Kreissägen- verl.	Pan.tend.n. Absetzung d. 3. Fi.li.	Incision, Supra- cillin, feuchter Verb., Schiene, Bettruhe	Resektion d. vorstehen- den Knochens d.3. Fi. li., Verb., Schiene, Pe- nicillin, Kamillenbäder	Faustschluß regelrecht	13 Tage 74 Tage 29 Tage
9	11685 41 Jhr. Chefarzt männl.	2.7.64 Eselsbiß	Pan.tend. 5. Fi.li.	Wundversorg. u. Naht, Supracillin, Paraxin, Leucomy- cin, Furacin, Ne- bacetin	Incision m.nachf. Exar- ticulation d. 5.Fi.li. im Grundgel.,Verb., Gipsschiene,Bew.Übg.	Verlust d. 5. Fi.li., re- gelrechter Faustschluß	13 Tage 15 Tage 14 Tage
10	4482 49 Jhr. Installateur männl.	18.3.57 Stahlsplitter- verl.	Pan.tend. 5. Fi.re.	Incision	Incision, Ruhigstellg., Handbäder, Bewegungs- übungen	Einschrkg.d. Beweglichk. d. 5.Fi.re., Blutumlaufstö- rungen 5. Fi.re., Teilverl. d.Weichteilmantels 5.Fi., Narben 5.Fi.re. u.re.Hand, herabgesetzte Beschwielg. u. grobe Kraft re.Hand	5 Tage 16 Tage 44 Tage
11	1471 16 Jhr. Metzger männl.	14.8.54 Stichverl.	Pan.tend. 3. Fi.re.	Verband	Incision u.Drainage, Ru- higstellg. d.re. Hand m. feuchtem Verb., Handbä- der	reizfreie Narbe, Beugung u. Streckg. selbstt. frei	1 Tag 30 Tage ./.
12	8752 33 Jhr. Hilfsarb. männl.	20.12.60 Holzsplitter- verl.	Pan.tend. 3. Fi.re.	zweimalige Inci- sion u. Drainage,	Absetzg.im Grundgel., Schiene,Bew.Übg. u. Besch.Therapie, Entfg. d.am Stumpf gebildeten Neurome, Infiltration m. Novocain	Verlust 3.Fi.re. im Grundgel. Narben, Bew.Einschrkg. d. 2.,4.u.5. Fi.re. m. Blutum- laufstörungen am re. U'arm u.re. Hand, Herabsetzg. d. groben Kraft d. re. Hand	117 Tage 115 Tage ./.
13	7134 40 Jhr. Metzger männl.	27.10.59 Anstechen einer Schwiele	Schwielen- abszeß li. Hand	Alkohol-Salben- verb.	Incision, Alkoholverb., Schiene, Handbäder	saubere Wunde, keine Be- schwerden	6 Tage 9 Tage ?

Tabelle 4 (Fortsetzung)

Operative Weiterbehandlung im UKM

Nr.	Hb.Nr. Alter Beruf Geschlecht	Unfalltag Unfallursache	Diagnose	Vorbehandlung	Behandlung im UKM	Ergebnis	Vorbenandlung stationär ambulant
14	11745 19 Jhr. Praktikant männl.	31.7.64 Sturz auf Schwiele	Schwielen- abszeß 4. Fi.li.	Alkoholumschl., Volare Gipssch., Tetanol, Su- pracillin	Incision m.Gegendrai- nage,Rivanolverb.,Kra- merschiene, Kamillosan- bäder, Supracillin, Be- wegungsübg. d. Finger	reizfreie Wunde, Faust- schluß vollständig, jedoch nicht kräftig	3 Tage 6 Tage 17 Tage
15	6812 20 Jhr. Student männl.	Erkrankung infizierte Schwiele	Schwielen- abszeß 3. Fi.re.	Alkoholumschlg. Schienenverb.	Incision, Verbände, An- tibiotica, Kamillen- bäder	Faustschluß regelrecht, Fingerbeweglichk. bis auf leichte Beugehemmg. im Grundgel. d.re.3.Fi.frei	2 Tage 18 Tage ./.
16	4925 54 Jhr. Landw.Arb. männl.	26.7.57 Sägeverl.	Pan.ossale 5. Fi.re.	üb. Erstversor- gung keine ge- nauen Angaben	Absetzen d. 5. Fi.re. unterhalb d. Köpf- chens d.Grundglieds, Schienenverb., Peni- cillin	Verlust d.End-u.Mittelglie- des 5.Fi.re.,reizfreie Nar- be, Faustschluß d.Fi. 1-4 frei,geringe Abmagerung d. U'armmuskulatur re.	25 Tage 12 Tage 9 Tage
17	6585 15 Jhr. Jungwerker männl.	29.4.59 Abzupfen einer Schwiele	Schwielen- abszeß Klein- fingerballen	Salbenverb.	Incision, Gummilasche, Schiene, Antibiotica, Handbäder	gute Heilungstendenz	2 Tage 12 Tage ?
18	5520 53 Jhr. Kraftfahrer männl.	4.3.58 Schnittverl.	Pan.ossale 1.Fi.re.	Kamillenbäder, Incision, 6 Röntgen-Tiefenbe- strahlungen	Incision u. Drainage, Ruhigstellung, Anti- biotica	Daumen praktisch versteift	30 Tage 43 Tage ?
19	3664 37 Jhr. Gastwirt männl.	15.6.56 Glassplitter- verl.	Hohlhand- phlegmone links	Jodierung u. Klammern d.Wunde, Puder, Verband	Incision, Rivanol- streifen, Schienenver- band,Höhensonnen- u. Röntgenbestrahlung	reizfreie Wunde, freie Be- weglichkeit	7 Tage 21 Tage ?

Tabelle 5

Konservative Weiterbehandlung im UKM

Nr.	Hb.Nr. Alter Beruf Geschlecht	Unfalltag Unfallursache	Diagnose	Vorbehandlung	Behandlung im UKM	Ergebnis	Vorbehandlung stationär ambulant
1	8513 34 Jhr. Hausmeister männl.	6.2.61 Metallverl.	Pan.sub. 3. Fi.re.	Gipsverb., Incision m. 3-facher Gummidrainage, Fingerschiene, Bettruhe	Handbäder, Alkoholverbände, Böhler-Schiene	wegen noch bestehender Schwellung in amb. Weiterbehandlg. entlassen, dort nicht erschienen	39 Tage 20 Tage ?
2	4950 23 Jhr. Schneiderin weibl.	23.8.57 Stichverl.	Pan.cut. 2. Fi.re.	Ichthyolsalbenverband	Oberarmschiene, Penicillin, Alkoholverband, Bettruhe	Fingerbeweglichkeit frei	2 Tage 6 Tage ./.
3	D 231/63 18 Jhr. Mechaniker männl.	20.5.63 Rißwunde	Pan.sub. 2. Fi.re.	Ichthyolsalbenverband	Alkohol-Schienenverb. Supracillin, Tetanol	reizfreie Narbe, Fingerbeweglichkeit frei	2 Tage ? ./.

Die mittlere Behandlungsdauer betrug 33,3 Tage

Behandlungsergebnisse: Zweimal sehr gut = freie Fingerbeweglichkeit

In einem Falle lassen sich keine Aussagen machen.

Übungsbehandlung

Patienten, die nur wegen der Folgen eines Panaritium weiterbehandelt wurden.

16 Patienten wurden zur Übungsbehandlung eingewiesen, davon

5 nach Panaritium subcutaneum

4 nach Panaritium tendineum

4 nach Hohlhandphlegmone

1 nach Panaritium articulare sowie

2 Patienten, bei denen es auf dem Boden eines Panaritium mit nach folgender phlegmonöser Entzündung des Armes zu einer Allgemeininfektion mit weiteren Komplikationen gekommen war. Diese Fälle sollen am Ende gesondert und ausführlicher besprochen werden, um die Bedeutung der infizierten "Bagatellverletzungen" der Finger hervorzuheben.

Die Patienten kamen frühestens 10 Tage, der "späteste" 37 Jahre nach dem Unfall in unsere Behandlung. (Durchschnitt: 4,1 Monate).

Vorausgegangene Behandlung: in 14 Fällen war eine Incision durchgeführt worden (in 8 Fällen einfach, 3 mal zweifach, 1 mal dreifach, in 1 Fall sechsfach !), in 1 Falle war incidiert und später amputiert worden.

Größtenteils waren die Patienten schon auswärts nach Abheilung der Wunden nachbehandelt worden, im UKM wurden dann

Rehabilitationsmaßnahmen eingeleitet. In der Übungsbehandlung wurden angewandt: Kamillenhandbäder, Wechsel- und Zweizellenbäder, leichte Bindegewebs- und Unterwassermassagen und passive Bewegungsübungen, Moorkneten, Gymnastik, Schwimmen, aktive Bewegungsübungen allein und in der Gruppe. Ferner wurden die Patienten der Beschäftigungstherapie zugeführt. Bei Durchblutungsstörungen wurde die Behandlung durch Gefäßgymnastik ergänzt.

Behandlungsergebnisse:

bei 2 Patienten konnte eine vollkommen freie Fingerbeweglichkeit erzielt werden,

bei 10 Patienten wurde die Einschränkung der Beweglichkeit wesentlich gebessert, so daß nur eine leicht geminderte Gebrauchsfähigkeit der Hand zurück blieb.

In Fall 1 mußte wegen der stark herabgesetzten Gebrauchsfähigkeit der rechten Hand ein Schutzhandschuh verordnet werden. Die langen Finger der rechten Hand waren im Grundgelenk nahezu ganz versteift.

In 7 Fällen wurden Blutumlaufsstörungen der betroffenen Hand festgestellt, in 8 Fällen war es zu einer Sudeck'schen Atrophie gekommen.

Die mittlere Vorbehandlungsdauer betrug 153 Tage, die mittlere Behandlungsdauer im UKM 43,1 Tage.

Die Minderung der Erwerbsfähigkeit bei diesen 14 Patienten

betrug bei der Entlassung durchschnittlich 19,3 %. Nach Ablauf eines Jahres wurden 4 Patienten rentenfrei, die durchschnittliche Rente betrug 26 %, nach zwei Jahren und durch spätere Änderungen wurden noch weitere 4 Patienten rentenfrei.

In einem Fall erfolgte eine Berufsumschulung: der als Landmaschinenmechaniker erkrankte Patient (Tab. 6 Nr. 12) konnte bei seiner alten Firma nicht mehr ankommen und ist fortan als Schmied im elterlichen Betrieb tätig.

Tabelle 6

Übungsbehandlungspatienten

Nr.	Hb.Nr. Alter Beruf Geschlecht	Unfalltag Unfallursache Diagnose	Vorbehandlung	Nachbehandlung im UKM	Ergebnis	Dauer d. Vorbehandlg. Übungsbehandlg.	MDE bei Entlg.	1.Jnr.	Dauerrente
1	4597 46 Jhr. Verkäuferin weibl.	30.8.56 Rißwunde Pan.tend. 1. Fi.re.	6 x Incisionen, Alkoholverb., ruhigstellende Schiene	Bewegungsübg., Gefäßgymn., Wechselbäder, Besch.Therapie, Kamillenbäder, 2-malige Entferng. verkrüppelter Nägel d. Fi. 1-5, Ausrottung d. Nagelbette	Einschrkg.d.Schulter-Ellbogen-Unterarmdreh-Hand- u.Fingergel.beweglichk. re., Blutumlaufstorungen, Muskelabmagerung u.fehlende Beschwielg.re.Hand	253 Tage 103 Tage	60 %	60 %	60 %
2	4490 54 Jhr. Landw.Frau weibl.	14.8.56 Stichverl. Hohlhand- phlegmone li.	Incision, Antibiotica, Fäustling	Bewegungsübg. f.d. Finger und d. Handgelenkes li., Gefäßgymn., Moorkneten, Besch.Therapie	Einschrkg.d.Handgel.beweglichkeit und 2.-5. Fi.li., Blutumlaufstörungen, fehlende Beschwielg. u. herabgesetzte grobe Kraft d. li.Hand, Muskelabmagerung li. U'arm und Hand	222 Tage 48 Tage	40 %	40 %	30 %
3	6840 42 Jhr. Bauhilfsarb. männl.	30.4.59 Stichverl. Hohlhand- phlegmone li.	Salbenverb., Alkoholumschl., Schiene	Bewegungsübg., Moorpackg., Moorkneten, Schwimmen, Sport, Besch.Therapie, Narbenlockerung, Massagen	Geringe Einschrkg.d.Handgel.beweglichk. li., der Fi. 2-5 li.,geringgradiger Muskelschwund li.Arm, geringe Durchblutungsstörungen u.leicht vermind. Beschwielg. li.Hand	97 Tage 19 Tage	20 %	20 %	20 %
4	1555 60 Jhr. Porzellan- arbeiterin weibl.	12.12.53 Hautriß Hohlhand- phlegmone li.	Incision, O'arm-Ballschiene, Penicillin, Massage, Bewegungsübg.,Kurzwellenbestrahlung	Massage u.Bewegungsübg. d. li.Handgel. u.Fi., Ballspiel, Greifübg., Schwimmen, Gefäßgymn., Besch. Therapie, zeitweises Einbinden d.Fi.d.li.Hand in Beugestellung	Einschrkg. d. Beweglichk. 2.-5. Fi.li. u. leichte Abmagerung d. Armmuskulatur	279 Tage 30 Tage	20 %	20 %	20 %
5	4333 55 Jhr. Schlosser männl.	10.8.56 Schnittwunde Pan.artic. 4.u.5. Fi.re.	Salbenverb., Incision, Ruhigstellg., aktive Bewegungsübungen	Bewegungsübg., Moorkneten, Unterwassermassage, Gymnastik in Armgruppe, Besch. Therapie, Übungsbehandlg.	Fingerspreizbewegungen u. Zusammenführen bds. frei, leichte Einschrkg.d. Fi.-gelenksbeweglichk. re., leichte Blutumlaufstörg. d.langen Fi. d.re. Hand	163 Tage 41 Tage	10 %	0 %	0 %

Tabelle 6 (Fortsetzung)

Übungsbehandlungspatienten

Nr.	Hb.Nr. Alter Beruf Geschlecht	Unfalltag Unfallursache Diagnose	Vorbehandlung	Nachbehandlung im UKM	Ergebnis	Dauer d. Vorbehandlg. Übungsbehandlg.	MDE bei Entlg.	1.Jhr.	Dauer- rente
6	3168 56 Jhr. Hilfsarb. männl.	13.10.55 Stichverl. Pan.tend. 3. Fi.li.	Incision u. Gegenincision, Ruhigstellg. a. Schiene, Kamillenbäder	Wechselbäder, Gymnast. Bewegungsübg. f. Fi.u. Handgel., Greifübg., Ballspielen u. Schwimmen	Einschrkg.d.Beweglichk. d.3.u.5. Fi.li., Blutumlaufstörg., Herabsetzung d.Beschwielg. u. groben Kraft d.li.Hand, leichte Muskelabmagerg. d.li.Armes	89 Tage 79 Tage	20 %	20 %	20 %
7	2309 33 Jhr. Mascn.Schlosser männl.	18.3.55 Stichverl. Pan.tend. 3. Fi.re.	3 x Incisionen u.Gegenincision, Ichthyol-Alkoholverband	Fingerbewegungen re.Hand, Greifübg., Ballspiele, Bewegungsübg.f. re.Mittelfi., Armgruppe, Schwimmen,Sport	Bewegungseinschrkg. 3.Fi. re.,leicht geminderte Gebrauchsfähigk.d.re.Hand, verminderte Beschwielg.	57 Tage 12 Tage	20 %	10 %	0 %
8	3713 58 Jhr. Schreiner männl.	19.7.55 Holzsplitterverl. Pan.tend. 4. Fi.li.	Incision, Amputation erst im Mittel-,später im Grundgelenk	Moorknetübg., Bewegungsübg., Zweizellenbäder, Bindegewebsmassage, Bescn. Therapie	Verlust d.4. Fi.li.,Beweglichk.d.Langfinger li. teilw. eingeschrkt.,fehlende Beschwielg., herabgesetzte grobe Kraft d. li. Hand, Muskelabmagerung am li. Arm	348 Tage 26 Tage	20 %	20 %	0 %
9	585 50 Jhr. Hilfsarb. männl.	7.8.52 Stichverl. Pan.tend. 3. Fi.re.	2 x Incisionen, Alkoholverb., Schiene, Penicillin, Massagen, Kurzwellenbestrahlg.	Wechselbäder, Heißluft, leichte Massagen, Faustverbände, Bewegungs- u. Greifübungen	Leichte Einschrkg. d. Fingerbeweglichk.d.re. Hand, Herabsetzg.d. groben Kraft	98 Tage 58 Tage	10 %	0 %	0 %
10	998 29 Jhr. Spengler männl.	6.9.54 Stichverl. Pan.sub. 1. Fi.re.	Zugverb., 2 x Incision, Penicillinverb. u. Penicillin	Bewegungsübg. d.re. Hand, Hantel, Schwimmen, Armgruppe, Sport, Schraubenapparat	Fingerbeweglichkeit vollkommen frei	8 Tage 16 Tage	0 %	0 %	0 %
11	4841 33 Jhr. Gesch.Frau weibl.	14.9.56 Stichverl. Pan.sub. 3. Fi.re.	Incision, ruhigstellende Verbände, Penicillin	Durchblutungsfördernde Maßnahmen, Entferng.d. nekrotischen Fingerteile, Bewegungsübg., Moorkneten, Bindegewebsmassage	Verlust d.Endglieder d. 4.u.5. Fi.re., Faustschluß 1-3 regelrecht, 4.Fi.bis a.3 cm zur Hohlhand, Herabsetzg.d. groben Kraft u.Beschwielg. d.re.Hand,Blutumlaufstörungen am 4.u.5. Fi.re.	284 Tage 48 Tage	20 %	10 %	10 %

Tabelle 6 (Fortsetzung)

Übungsbehandlungspatienten

Nr.	Hb.Nr. Alter Beruf Geschlecht	Unfalltag Unfallursache Diagnose	Vorbehandlung	Nachbehandlung im UKM	Ergebnis	Dauer d. Vorbehandlg. / Übungsbehandlg.	MDE bei Entlg.	1.Jhr.	Dauerrente
12	8774 23 Jhr. Landmasch.-mechaniker männl.	Dez. 1960 Stichverl. Pan.sub. 3. Fili. m. regionaler Lymphdrüsenbeteilg.	antiphlogistischer Verband, Incision	Wassergymnastik, Armgruppe, Schonsport, Pinimentholwasserbad li.Hand u. U'arm, akt. u. pass. Durchbewegen sämtl. Fi.re., Moorkneten, Flechtarbeiten	Verdickg.d.Mittelgel. 3. Fi.li., leichte Versteifung d.Muskulatur d.li.Armes, herabgesetzte Beschwielg.d. li. Hohlhand	170 Tage 58 Tage	0 %	0 %	0 %
13	1254 37 Jhr. Schneidwalzer männl.	30.4.54 Eisensplitterverl. Pan.sub. 1. Fi.re.	graue Salbenverb., Alkohol-Schienenverb., Incision	Bewegungsübg. d. Hand, Schwimmen, Armgruppe, Gartenhilfe	Leichte Einschrkg...Beweglichk.d.1. Fi.re., leichte Herabsetzg.d. Beschwielg.u.groben Kraft d.re. Hand, Blutumlaufstörungen am 1.Fi.re., Abmagerung d.Daumenballen-u. U'armmuskulatur re.	27 Tage 40 Tage	10 %	0 %	0 %
14	4772 47 Jhr. Hilfsarb. männl.	9.5.57 Eisensplitterverl. Pan.sub. 1.Fi.li.	2 x Incision, ruhigstellende Verbände	Bewegungsübungen, Greifübungen, Moorkneten	Einschrkg.d.Beweglichk. im Mittel-u. Endgel.1. Fili.,Herabsetzung d. Beschwielg.u.groben Kraft d.li.Hand, Blutumlaufstörungen am 1. Fi.li.	47 Tage 26 Tage	20 %	0 %	0 %
15	11789 55 Jhr. jetzt: techn. Kaufmann männl.	4.4.27 Rißverl. Pan.cut.3.Fili.m.nachf. Phlegmone u. Allg.Infektion	Umschläge, mehrfache Incisionen, Behandlg. d. Komplikation	Umlagerungsubg., Unterwassermassage f.Rücken, Bindegewebsmassage, Schwimmen, Moorbäder	geringgradige Besserg.d. Schmerzen, Stützapparat (orth.Schuhe,Kirschner St.)	üb.37 Jahre 39 Tage	75 %	75 %	75 %
16	727 35 Jhr. Automech. männl.	30.3.53 Rißverl. 5. Fi.re., Pan. m.haematogen-metastatischer Wirbelosteom., Querschnittssyndrom	Kaliumpermanganat-Bad,unzureichende Incision, Reincision, Ichthyol-Alkoholumschläge,Penicillinpuderverb., U'armschiene,später Querschnittsbehandlg.	Elektrisieren d. Unterschenkel, Gehübg., Treppensteigen, Radfahren, Massage	Gebesserte Parese bd. Beine, Gehen mit Hilfe orth. Schuhe u. Stockstützen möglich, Nervenausfallserscheinungen	203 Tage 654 Tage	80 %	80 %	80 %

Zwei ausgesuchte Fälle mögen die allgemeine Gefährlichkeit eitriger Fingerentzündungen aufzeigen. Sie unterstreichen das Wort "Kleine Ursachen - große Wirkungen", das nach K l a p p / B e c k jeder Arbeit über Panaritien voranzustellen ist, in fast tragischer Weise:

> Ein zur Unfallzeit 16 Jahre alter techn. Lehrling zog sich am 4.4.27 beim Öffnen einer Kiste an einem rostigen Nagel eine Rißwunde am linken Mittelfinger zu. Es kam rasch zu einer Phlegmone des linken Unterarmes mit nachfolgender Allgemeininfektion, die nach etwa 14 Tagen eine stationäre Krankenhausaufnahme erforderlich machte. Hierbei wurden im Verlauf eines halben Jahres mehrmals Incisionen durchgeführt, worauf bis auf eine Fisteleiterung am linken Ellbogen die entzündlichen Erscheinungen abklangen. Im Verlauf der nächsten 8 Wochen machte eine Verschlimmerung des Zustandes eine erneute Behandlung erforderlich. Nach 3/4 Jahren entwickelte sich zusätzlich ein Abszeß der rechten Brustwand, dessen Behandlung bis Ende 1928 dauerte.
> 2 Jahre danach kam es zur Abszeßbildung in der linken Leistengegend, in der Folgezeit zur Abszedierung im linken Hüftbereich und am Oberschenkel. 1931 entstand ein Abszeß am linken Kniegelenk, der mehrere operative Eingriffe erforderte. 1932 traten mehrere Fisteleiterungen am linken Bein und linken Arm auf, 1939/40 waren erstmals für kurze Zeit alle Eiterungen abgeklungen. 1942 wurde eine Wundrose am linken Bein, 1950 ein Ekzem am linken Bein festgestellt. 1953 bildete sich ein weiterer Abszeß in der linken Gesäßhälfte, so daß neben einer Unzahl von Narben an allen betroffenen Körperstellen als Folgen dieser "Bagatellverletzung" zurückblieben:

1. Deformierung des linken Ellbogengelenkes und Versteifung
2. Drehversteifung des linken Unterarmes
3. Verkürzung des linken Armes
4. Versteifung des linken Hüftgelenkes
5. Versteifung des linken Kniegelenkes
6. Verkürzung des linken Beines um 12 cm.

Ein Fortbewegen zu ebener Erde war ohne Stützapparat (orthopäd. Schuhe) und Kirschnerstock nicht möglich. Unsere Therapie im Jahre 1964/65 bestand in intensiver Übungsbehandlung durch Umlagerungsübungen für beide Beine, Moorpackungen und Moorvollbädern. Unterwassermassagen für Rücken, Schwimmen, wodurch der Zustand etwas gebessert werden konnte, es verblieb aber eine MdE von 75 %.

Der zweite Fall betrifft einen zur Unfallzeit 35 Jahre alten Automechaniker, der sich beim Hantieren mit einem Schraubenschlüssel eine kleine Rißwunde am rechten Zeigefingergrundglied zugezogen hatte. Er arbeitete zunächst weiter, gegen Abend fing die Wunde am Finger an zu schmerzen. Tags darauf suchte er einen Arzt auf, der ein Kaliumpermanganatbad verordnete und den Versuch unternahm, die schon spürbare Eiterung auszudrücken (!). Am folgenden Tage, nachdem die Schmerzen nicht nachgelassen hatten, nahm er eine Incision ohne Narkose vor. Da er nicht bis auf den Grund des Herdes kam, riet er dem Patienten, "die Sache reifen zu lassen". Es wurde ein Wundverband, jedoch keine Schiene angelegt. Am nächsten Tage wollte der Arzt erneut incidieren, der Verletzte bestand jedoch auf der Überweisung in eine Klinik, wo er - nach eigenen Angaben -

am selben Tag am Finger operiert wurde. Eine Ruhigstellung des Fingers wurde aber wiederum nicht vorgenommen, sondern nur ein Ichthyolsalbenverband angelegt. Nach weiteren 3 Tagen bemerkte der Patient Schwellung und Schmerzhaftigkeit der "Drüsen" in der rechten Achselhöhle, der Arzt bagatellisierte jedoch den Befund und ließ den Verband ungeöffnet. Am nächsten Tag traten rote Streifen am rechten Arm auf. Fieber bestand nicht. Der Patient suchte erneut die Klinik auf, wo man ihm Alkoholumschläge, einen Penicillinpuderverband und eine Unterarmschiene anlegte. Die Hand schwoll daraufhin ab, die Streifen gingen zurück und die Lymphknotenschwellung ließ nach. Beim nochmaligen Verbinden wurde ihm gesagt, die Wunde sei nun praktisch zu und eine neuerliche Vorstellung unnötig. 14 Tage nach der Verletzung bekam der Patient, wie er angab, plötzlich ziehende rheumaähnliche Kreuzschmerzen etwa in der Mitte des Rückgrates. Hausärztliche Diagnose: Bandscheibenschaden. Therapie: Einreiben mit Bienengiftsalbe. Zu diesem Zeitpunkt bestand schon eine leichte Schwellung links neben der Wirbelsäule. Am nächsten Tag bemerkte der Patient ziehende Schmerzen in den Oberschenkeln. Die fachärztliche Untersuchung anläßlich des stationären Aufenthaltes in einer Orthopädischen Universitätsklinik ergab eine Spondylitis der BWS mit Querschnittssyndrom. Die "Rückenschwellung" wurde operativ eröffnet, der reichlich abfließende Eiter stand mit den Bögen des 6. und 7. BW in Zusammenhang. Antibiotica wurden in hohen Dosen verabreicht und eine Gipsschale angelegt.

In der Folgezeit traten Nervenausfallserscheinungen an den Beinen, Blasen- und Mastdarmstörungen, sowie ein Dekubitus an der rechten Hüfte auf.

Das gestörte Gehvermögen im Bereich beider Beine, die Blasen- und Mastdarmstörungen konnten durch intensive Übungsbehandlung (Gehübungen zunächst mit Hilfe eines

Pflegers, später mit Stockstützen, Treppensteigen, Schwimmen) gebessert werden, jedoch verblieb eine spastische Paraparese beider Beine mit pathologischen Reflexen und Sensibilitätsstörungen. Der Gang war nur mit Hilfe orthopädischer Schuhe und Stockstützen möglich. Bei Entlassung betrug die MdE 80 %.

Der Patient verstarb nach 10 Jahren an einem metastasierenden myxoplastischen Rundzellensarcom am rechten Oberschenkel. Da sich außer diesem Sarcom noch eine zweite gutartige Geschwulst in der linken Achselhöhle fand, was eine allgemeine Tumordisposition wahrscheinlich machte, konnte ein Zusammenhang mit der Wirbelosteomyelitis glaubhaft ausgeschaltet werden (s. Gutachten Prof.Lob 7.1.64).

Zusammenfassung

Diese Arbeit soll erneut die fortbestehende Gefährlichkeit und die überaus schwerwiegenden Komplikationsmöglichkeiten der eitrigen Fingerentzündungen aufzeigen, die meist auf sogenannten "Bagatellverletzungen" beruhen.
Nachdem eingangs Angaben über die Häufigkeit der Panaritien und deren Bakteriologie gemacht wurden, folgt die Einteilung der Panaritien nach ihrem Sitz und die Besprechung der gebräuchlichsten Incisionstechniken. Im statistischen Teil der Arbeit werden 68 Fälle von Panaritien besprochen, die bei kritischer Durchsicht zu folgendem Schluß führen:

bei frühzeitiger und ausreichender Eröffnung, auch bei tiefen Panaritiumformen, läßt sich ein gutes Ergebnis erzielen, während ein schlechtes Ergebnis entweder durch eine von Beginn an besonders bösartige Verlaufsform oder durch eine zu späte oder fehlerhafte Anfangsbehandlung bedingt ist.

Die Gefahr liegt in der Bagatellisierung der Verletzung, deren letztliche Gefährlichkeit zu spät erkannt wird:

daß es auch in unserem Patientengut von 68 einschlägigen Fällen allein 3 mal zu einer Lymphangitis und Lymphadenitis, in 3 Fällen zu einer Allgemeininfektion mit schwersten Folgen kam, und 8 Patienten ihren Finger oder einen Teil davon verloren haben, zeigt an, daß diese Erkrankung ihre ernste Bedeutung keinesfalls verloren hat, was um so schwerer wiegt, als es sich bei den hier untersuchten Patienten um Arbeitsunfallverletzte handelte.

Literaturverzeichnis

Bayer W. — Das Panaritium, seine Erkennung und Behandlung
Med. Mschr. 4, 1950

Bergmann E.v. — Die Behandlung des Panaritium
Zschr. f. ärztl. Fortb. 1, 1904

Bier A. — Behandlung akuter Eiterungen mit Stauungshyperäemie
Münch.med. Wschr. 1905, Nr. 5, 6 u. 7

Binder — zit. nach Pohl

Böhler L. — zit. nach zur Verth

Brunner A. — Lehrbuch der Chirurgie
Benno-Schwabe-Verl., Basel, 1950
Band II

Bunnell St. — zit. nach Hartmann

Bunnell-Böhler — Chirurgie der Hand
Maudrich-Verl., Wien, 1959
2. Teil

Carp L. — Die Infektion des distalen vorderen Raumes der Finger
Surg.gynaekol.a.obstetr. 46, 1928

Demel R. — Chirurgie der Infektionen
W. Maudrich-Verlag, Wien, 1947

Demmer F. Über Paronychien, prae-, para- und subunguale Erkrankungen
Wien. med. Wschr., 1927

Felkel R. Zur Therapie des Panaritium
Mschr. f. Unfallheilk. 48, 1941

Goldhahn R. Das Panaritium
Zschr. f. ärztl. Fortb. 39, 1942

Hartmann H. Das Panaritium
Die Therapiewoche 11,11 1961

Härtel Fr. Entstehung und Behandlung der Eiterungen an Fingern und Hand
Zschr. f. ärztl. Fortb. 18, 1921

Hellner-Nissen-Vossschulte
Lehrbuch der Chirurgie
G.Thieme-Verl., Stuttgart, 1964
4. Aufl.

Hermann Die Behandlung ossaler Panaritien mit Röntgenstrahlen
Zbl. f. Chir. 86, 1961, Heft 18

Hill C.D. Ätiologie und Behandlung der Handinfektionen
Ztrorg. f. Chir. XVI, 3

Hörhold K. Mit Penicillin behandelte Panaritien
Zbl. f. Chir. 24, 1950

Hueter C. — Über das Panaritium, seine Folgen und seine Behandlung
Volkmann's Sammlung klin. Vortr.Nr. 9, Chirurg Nr. 4, 1869

Iselin M. — I. Sehnenscheidenpanaritium
Schweiz.med.Wschr. 1932, II
II. Chirurgie de la main. Livre du practicien, Paris 1946

Kanavel A — I. Infektionen der Hand (Lehrbuch)
New York, 1925
II. Eitrige Infektionsprozesse der Hand und des Unterarmes
Zbl. f. Chir. 1907

Kilian H. — Die Penicilline
Editio Cantor, Freiburg, 1948

Klapp R./Beck H. — Das Panaritium
Hirzel-Verl., Leipzig, 1953
2. Aufl.

Koch — zit. nach Klapp/Beck

Köle W. — Wien. klin. Wschr. 60, 1948

Körbl H. — Manikürеinfektionen
Wien. klin. Wschr. 6, 1920

Kreitner H. — Die chirurgische Behandlung der Panaritien-Ergebnisse
Wien. klin. Wschr., 1947

Krömer K. — Die verletzte Hand
Maudrich-Verl., Wien, 1945
2. und 3. Aufl.

Lehmann J.C. — I. Der Wirrwarr um das Panaritium
Med. Klin. 15, 1936
II. Aussprache
Zbl. f. Chir. 65, 1938

Lexer E. — Die pyogenen Infektionen und ihre Behandlung

Lexer-Rehn — Lehrbuch der Allgemeinen Chirurgie
Ferd.Enke-Verl., Stuttgart, 1957
Band I, 22. Aufl.

Liebegott G. — Über die Behandlungsergebnisse beim Panaritium ossale und articulare
Brun's Beitr. 159, 1934

Lob A. — Behandlung der mech. Verletzungen
Beitr. im Handbuch der gesamten Unfallheilkunde, Bürkle de la Camp/Schwaiger
Ferd.Enke-Verl., Stuttgart 1963
Band I

Lob-Asanger-Probst — Sozialgerichtliche Entscheidungen über den Zusammenhang zwischen Unfall und Erkrankungen
Ferd.Enke-Verl., Stuttgart 1958

Meyer F. — Gonorrhoisches Panaritium
Dtsch.med. Wschr. 29, 1903

Moberg E. — zit. nach Hartmann

Morvan — zit. nach zur Verth

Pape R. — Kleinstdosenröntgentherapie bei Panaritien
Strahlenther. 80, 1949

Peiser A. — Panaritium der Melker
Zbl. f. Chir., 1908

Petrowski — zit. nach Lexer

Pohl W. — Das Panaritium, einschl. der Eiterungen der Hand
Beitr. zur Chirurgie, Wien
Maudrich-Verl., Wien, 1948
Band II

Prinzing W. — Krankheitsstatistik (spezielle)
Handwörterbuch der soz. Hygiene,
Band I, 1912

Reschke — Panaritium
Zbl. f. Chir. 65, 1938

Reschke — Behandlung des Panaritium
Med. Klin. 1941, 26

Ricklin P. — Bemerkungen zur Panaritiumbehandlung
Mitteilg. d.med. Abt. d. SUVA, 1964

Saegesser M. — Das Panaritium
Springer-Verl., Berlin, 1938

Schilling W. — zit. nach Pohl

Schmidt L. — Anatomische Untersuchungen über die Ausbreitungsmöglichkeiten der Panaritien auf dem Lymphwege
Zbl. f. Chir., 1934

Schumann D.H. — Poliklinische Erfahrungen mit Fingereiterungen
Zschr. f. ärztl. Fortb. 44, 1950

Stich-Bauer — Lehrbuch der Chirurgie
Springer-Verl., Heidelberg, 1958
16./17. Aufl.

Spitzenberger W. — Zur Röntgentherapie des Panaritium, insbesondere des Panaritium osseum und articulare
Fortschr. Röntgenstr. 56, 1937

Stolle A. — Strahlenbehandlung des Panaritium ossale
Strahlenther. 81, 1950

Struppler V. — Behandlung des Panaritium und der Phlegmone
Therapiewoche 9, 1959

Stucke K. — Über das Zuckerrübenpanaritium
Chir. 19, 1948

Vascotto G. — Vorläufige Mitteilungen über neue Einschnitte beim Panaritium subcutaneum der Fingerkuppe
Zbl. f. Chir. 81, 1956

zur Verth M. — I. Behandlung der Verletzungen und Eiterungen an Fingern und Hand
Springer-Verl., Berlin, 1936, 2. Aufl.
II. Das Panaritium
Erg. Chir. u. Orth. 16, 1923
III. Erkennung und Behandlung der Panaritien
Fortschr. d. Med. 35, Jhrg. 1917/18, H. 31

Weinert — zit. nach zur Verth

Welcker E.R. — Das Sehnenscheidenpanaritium
Med. Welt, 1943

Wendt H. — Die Behandlung der eitrigen Erkrankungen der Weichteile am Fingerendglied
Chir. Praxis 3, 1961

Häufig gebrauchte Abkürzungen

D-Nr.	Durchgangsarztberichtnummer
Hb.Nr.	Hauptbuchnummer
kons.	konservativ
op.	operativ
MDE	Minderung der Erwerbsfähigkeit
Pan.cut.	Panaritium cutaneum
Pan.sub.	Panaritium subcutaneum
Pan.tend.	Panaritium tendineum
Pan.artic.	Panaritium articulare
U-Nr.	Unfallnummer
UKM	Unfallkrankenhaus Murnau

Zum Schluß meiner Arbeit möchte ich dem sehr verehrten Herrn Prof.Dr.med.A. Lob für die Überlassung des Themas und die Übernahme des Referates recht herzlich danken.

Herrn Prof.Dr.med.R. Zenker, Direktor der Chirurgischen Universitätsklinik München danke ich ergebenst für die Übernahme des Korreferates.

Herrn Dr.med. J. Probst, Oberarzt am Berufsgenossenschaftlichen Unfallkrankenhaus Murnau, danke ich ganz besonders für die immer bereitwillige Unterstützung in wissenschaftlichen und technischen Fragen und die sorgfältige Durchsicht der Arbeit.

Lebenslauf

Am 12. September 1941 wurde ich als zweiter Sohn des Ludwig Häffele und seiner Ehefrau Fridel, geb. Höfling, in Karlsruhe/Baden geboren.
Von 1948 bis 1952 besuchte ich die Volksschule in Karlsruhe. An Ostern 1952 trat ich in die Sexta des Goethe-Gymnasiums ein, wo ich am 6. März 1961 die Reifeprüfung ablegte.
Im Sommersemester 1961 begann ich mein Medizinstudium an der Ruperto-Carola-Universität zu Heidelberg, an der ich am 26.2.62 den ersten Teil der ärztlichen Vorprüfung ablegte. Nach weiterem dreisemestrigem Studium an der Ludwig-Maximilians-Universität in München bestand ich am 24.7.63 deren zweiten Teil.
Danach ergriff ich die Gelegenheit eines Auslandstudiums und studierte zwei Semester an der altehrwürdigen Université de Montpellier. Im Wintersemester 1964/65 kehrte ich nach München zurück, wo ich am 13. 12. 1966 die ärztliche Prüfung ablegte.

Als Kandidat der Medizin famulierte ich im Neuen St. Vincentiuskrankenhaus Karlsruhe (Prof.Dr.med.A. Böger) sowie im Berufsgenossenschaftlichen Unfallkrankenhaus Murnau/Obb. (Prof.Dr.med.A. Lob).